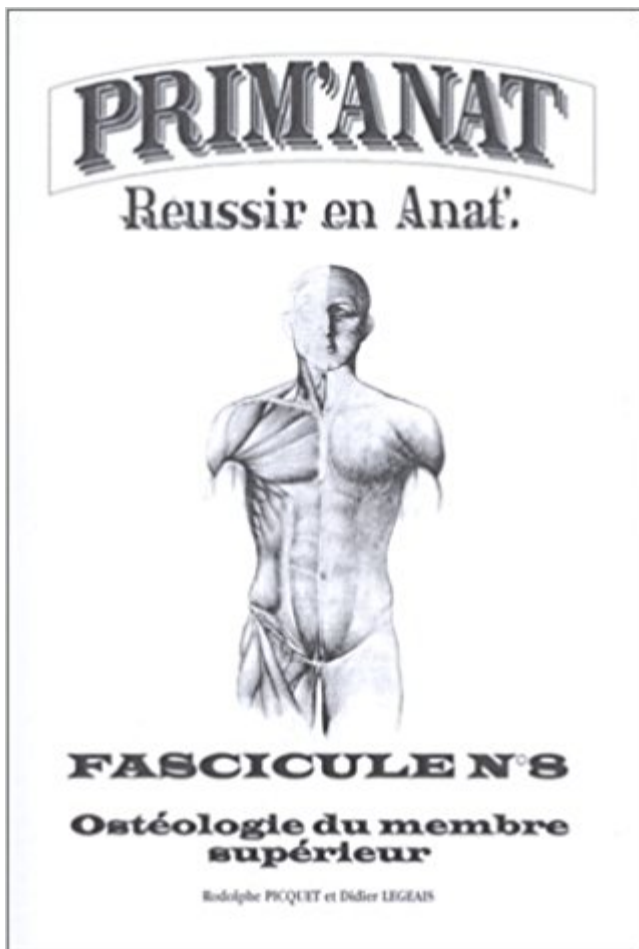


## Ostéologie du membre supérieur PDF - Télécharger, Lire



TÉLÉCHARGER

LIRE

ENGLISH VERSION

DOWNLOAD

READ

### Description

IX – Ostéologie et arthrologie de la main . Élément final du membre supérieur. . scaphoïde, lunatum et triquétrum avec face supérieure du trapèze, trapézoïde.  
L'épaule : (ostéologie). Les épaules sont constituées : par les 2 ceintures scapulaires et les muscles qui leur sont associés. L'ensemble du membre supérieur.

30 Oct 2011 - 3 min - Uploaded by guillaume griecours d'ostéologie de première année de médecine (L1 santé) portant sur le radius. Pour plus de .

Ostéologie : Membre inférieur. Selon A. Lahlaïdi ( P. - A. Ruttimann, technicien, Division d'anatomie de Genève. Suisse - Directeur : Prof. J. - A. Baumann.

Bonjour, Je me pose une question certes un peu pinailleuse mais bon. Concrètement, la tubérosité ulnaire fait-elle partie du processus.

Ostéologie du Membre Supérieur en 3D. 19 Septembre 2013. Si vous êtes motivés pour l'imprimer, prévoyez des cartouches d'encre noire ! ^^ . Enjoy ;).

24 oct. 2012 . Re: Ostéologie du membre supérieur. Message par mamak le Mer 31 Oct 2012, 07:33. merci bcp. Revenir en haut. Dr soussou23. avatar

21 déc. 2007 . Quiz Staps - Ostéologie : Pour les Deug 1 - Q1: Qu'est ce qui ne se trouve pas sur la face inférieure de la clavicule? Le sillon . Angle supérieur.

OSTÉOLOGIE - LE MEMBRE SUPÉRIEUR. CLAVICULE - SCAPULA. Le membre supérieur [membre thoracique] est formé par un squelette rattachée au thorax.

Ostéologie . Le membre supérieur est composé de divers os regroupés en "éléments" . . La Ceinture Scapulaire (ou Epaule) composée de la Clavicule, de la Scapula, du Sternum, de l'extrémité supérieure de l'Humérus et de la 1ère côte.

Anatomie humaine concernant Ostéologie. . Ostéologie du membre supérieur. Documents : Clavicule · Scapula · Humérus · Radius · Ulna · Main.

Notice : Anatomie de l'appareil locomoteur - Tome 2 : Membre supérieur : Ostéologie, arthrologie, myologie, neurologie, angiologie, morpho-topographie.

QCM de culture générale, qcm : Anatomie: Ostéologie des membres : Le membre supérieur , question : Le radius :

Scapula 1 Scapula 2 Scapula 3 Scapula 4 Scapula 5 Clavicule1 clavicule2 Clavicule3 clavicule4 Humérus 1 Humérus 2 Humérus.

ostéologie du membre supérieur QCM D'ANATOMIE. Réalisé par F. KESSAD étudiant en DCEM1. A propos de la clavicule : 1) La clavicule est os plat qui.

L'OSTÉOLOGIE : c'est l'étude de l'os. . La ceinture scapulaire; Les membres supérieurs; La ceinture pelvienne; Les membres . LE MEMBRE SUPÉRIEUR.

Fascicule 1 : Ostéologie du membre supérieur PDF Download. Book Download, PDF Download, Read PDF, Download PDF, Kindle Download. Les feuillets.

TUTORAT UE5 2010-2011 – Anatomie. Correction n°1 – Semaine du 24 / 01 / 2011. Membre supérieur et inférieur – Ostéologie, Arthrologie, . Myologie. Séance.

\_ Elle occupe la partie supérieure du gril costal. \_ C'est le point fixe de l'articulation de l'épaule. \_ Elle relie le tronc au membre supérieur.

. Anatomie du rétropéritoine; 6 : Anatomie du membre supérieur; 7 : Anatomie du tube digestif et de ses glandes annexes . 1- Ostéologie du membre inférieur.

. est l'objet d'une organisation topographique de la part de l'ostéologie, . . Il est constitué des os de la ceinture scapulaire et du membre supérieur, de la.

Ostéologie.

OSTÉOLOGIE. Squelette ... Permet de maintenir l'écart entre le membre supérieur et le thorax transmettre au tronc les forces exercées sur le membre supérieur.

Bonsoir, Cet après-midi, le Professeur Fontaine, lorsqu'il a parlé des ligaments s'insérant sur l'ulna, a évoqué il me semble un "ligament.

Ostéologie membre supérieur. Portrait de Guillaume Captier. Soumis par Guillaume Captier le sam, 03/03/2012 - 14:52. pdf:.

1 janv. 2012 . Notion : ostéologie/enseignement et éducation/O, membre supérieur/anatomie et histologie/O, scapula//N, clavicule//N, humérus//N, radius//N,.

B:La scapula a 3 angles : supérieur, inférieur, et latéral. C:Les 3 articulations vraies de la scapula sont sterno-costo-claviculaire, acromio-humérale et scapulo.

19 févr. 2015 . QCM. A propos de l'ostéologie du membre. p p g supérieur, une seule proposition est exacte, indiquez laquelle : A - L'articulation acromio-

Généralités. Le membre supérieur n'est pas un membre portant. C'est un membre suspendu au tronc par un seul petit os : la clavicule. Elle s'articule en dedans.

La scapula - ostéologie - Ostéologie - Le rachis (ostéologie) - Ostéologie du crâne - Osteologie membre inférieur - Ostéologie du membre supérieur - Ostéologie.

5 nov. 2003 . Ces cours d'Ostéologie de l'appareil locomoteur correspondent aux exigences .

Fascicule I : Ostéologie du membre supérieur, - Fascicule X.

membre supérieur. I la clavicule et la . Généralités sur l'os. Quelques termes d'ostéologie . situé dans la partie supérieure et antérieure du thorax. La clavicule.

Muscles du membres supérieur et inférieur : Polycopié. 2, Un cours d'anatomie, 2012 .

Ostéologie du membre supérieur : Diaporama & Polycopié. Introduction

ECUE1 : OSTEOLOGIE et ARTHROLOGIE DU MEMBRE SUPERIEUR. ECUE2 : Ostéologie et Arthrologie du membre inférieur (Pr Solofomalala Gaëtan Duval).

Study Ostéologie identification flashcards online, or in Brainscape's iPhone or . Anatomie du système locomoteur (membre supérieur et thorax) > Ostéologie.

items d'ostéologie sont intégrés dans les QCM des membres correspondants . D : C'est l'os de liaison entre le rachis et le membre thoracique. . A : Son bord supérieur comporte l'incisure scapulaire située en dehors du processus coracoïde.

09. Ostéologie du membre supérieur. 57. Ostéologie du membre inférieur. 84. Ostéologie du crâne. 113. Les Polys du Tutorat sont réalisés par des étudiants.

PDF Les feuillets d'anatomie. Fascicule 1 : Ostéologie du membre supérieur ePub. Wait wait for my friends have not come and confused what to do ?, mending.

Anatomie - Ostéologie du membre supérieur Dr Bensalah Tayeb 2 Scapula Définition Os pair, plat et asymétrique Elle forme avec la clavicule la ceinture.

Fascicule 1 : Ostéologie du membre supérieur de J. Brizon; J. Castaing sur AbeBooks.fr - ISBN 10 : 2224000588 - ISBN 13 : 9782224000585 - Maloine - 1996.

L'Ostéologie [lat. ossum=os; grec.logia=théorie] est la partie de l'anatomie qui traite des différentes pièces osseuses du corps humain. Ostéologie du membre.

Ostéologie. Le squelette du membre supérieur peut-être segmenté en 3 portions. La portion proximale constituée de l'humérus, du radius et de l'ulna. La portion.

26 May 2014 . Anatomie osteologie du membre superieur. . noraeah med. Anatomie veines des membres. noraeah med. appareil genetal mal. noraeah med.

13 sept. 2017 . Le chapitre suivant traite de l'ostéologie du membre supérieur, avec toutes les structures anatomiques et les insertions musculaires et.

Rappeler l'organisation structurelle du membre supérieur et son . Ostéologie, myologie, vaisseaux, nerfs et arthrologie du membre supérieur (rappels).

Consultez gratuitement le cours Ostéologie du membre supérieur et devenez incollable sur le sujet ! Le membre supérieur est composé de : Clavicule.

IFSI Salpêtrière. B- OSTÉOLOGIE. 2- Etude descriptive c- Le membre supérieur. Ceinture scapulaire (relie le membre supérieur au tronc). Squelette du bras.

Le membre inférieur joue un rôle, surtout de locomotion, par rapport au membre supérieur qui joue un rôle de palpation et de préhension. • Il est solidement.

Ostéologie du membre inférieur. Docteur Jérôme TONETTI. Anatomie du membre inférieur. Médecine P1 Multimédia - Année 2006/2007. Faculté de Médecine.

Fascicule 1 : Ostéologie du membre supérieur de J. Brizon, J. Castaing: ISBN: 9782224000585 sur amazon.fr, des millions de livres livrés chez vous en 1 jour.

MEMBRE SUPERIEUR OSTEOLOGIE, ARTHROLOGIE, MYOLOGIE. Mise à jour : 10 octobre 2017. Une lecture image par image est conseillée (arrêt vidéo ou.

. du pelvis; 8 Anatomie du membre supérieur; 9 Anatomie du membre inférieur . Ostéologie . Aorte thoracique: Veine Cave Supérieure: Veine Cave inférieure.

Névrologie du membre supérieur (Pr.Boukerche) Membre inférieur. Anatomie du membre inférieur (Livre du Pr.Hammoudi) Ostéologie du membre inférieur.

Autres questions du test "Ostéologie" : [Autres tests sur le même thème] . Page "L'organe terminal du membre supérieur est la [?]. main" créée d'après les.

Le tibia est l'os principal de la jambe.il est situ en avant et en . Le corps: est triangulaire,et présente trois faces et trois bords. L'extr mit sup rieure: . – A free.

Les OS du MEMBRE SUPERIEUR en 3D. Clavicule\*, Scapula\*, Humérus\*, Ulna & Radius\*, Poignet & Main\*. \* Librement adapté d'images du laboratoire.

Livre : Ostéologie du membre supérieur écrit par Rodolphe PICQUET, Didier LEGEAIS, éditeur . Vascularisation et innervation du membre supérieur. Rappels.

Vascularisation du membre supérieur. Artère Brachiale: - Naît de l'A. Axillaire au bord inférieur du muscle grand pectoral. - Chemine dans le canal brachial à la.

Os plat ⇒ face antérieure face postérieure. • Forme triangulaire. • Face antérieure : s'applique sur la face postérieure et supérieure du thorax.

Un bon résumé pour le 1er EMD le membre supérieur réalisé par Mr Hamoudi: Hamoudi .

Ostéologie Du Membre Supérieur.pdf 1,52 Mo 24 téléchargement(s).

LE MEMBRE SUPERIEUR. Licence STAPS 2ème année. Stéphane TANGUY. Département STAPS . Anatomie : LE MEMBRE SUPERIEUR. OSTEOLOGIE.

La Clavicule Scapula Schéma\_Vidéo anatomie 1ere année.

Membre Supérieur. Professeur Jean-Guy PASSAGIA. UE 5 – Anatomie du membre supérieur. Année universitaire 2011/2012. Université Joseph Fourier de.

C'est l'os de liaison entre le rachis et le membre thoracique. Sa surface . Son bord supérieur comporte l'incisure scapulaire située en dehors du processus

Sous la clavicule et en arrière on a la présence du plexus brachial lieu de passage de tous les nerfs moteurs du membre supérieur ainsi que des artères allant.

PACES>Ostéologie du membre supérieur. Ostéologie du membre supérieur Agrandir . La voute du crâne · Vascularisation et innervation du membre supérieur.

12 avr. 2013 . Cet épisode : Cours multimédia 12 : Chapitre 12 : Ostéologie du membre inférieur fait partie du cours de Anatomie - Anatomie du membre.

Le membre supérieur . Ostéologie de l'épaule; Myologie de l'épaule; Arthrologie de l'épaule . la clavicule; la scapula; l'épiphyse supérieure de l'humérus.

anatomie squelette appendiculaire ostéologie infirmier . L'humérus = os le plus long et le plus gros du membre supérieur, il s'articule à son extrémité proximale.

11 déc. 2014 . Category Archives: Membre supérieur. L'humérus .. Posted in Le bras, Membre supérieur, Ostéologie | Tagged humérus | Leave a reply.

Librairie médicale et éditeur d'ouvrages spécialisés en médecine. Santé, médecine, radiologie, chirurgie, PAES, ECN, infirmière..large choix de livres medicaux.

Image : Myologie et ostéologie du tronc et du membre supérieur gauche. Vue générale des muscles superficiels après ablation du tissu cutané et graisseux.

II/: Ostéologie et Myologie des membres inférieurs. III/: Ostéologie et Myologie du rachis et du tronc. IV/: Ostéologie et .. Jumeau supérieur. Jumeau inférieur.

27 déc. 2011 . connaissez-vous :smili abderrahim ! tout les cours du 1er année medecine djilali

elyabes faculté de medecine sidi bel abbes sba.

11 mai 2016 . Cet ouvrage de référence offre une lecture complète du membre supérieur : ostéologie, arthrologie, myologie, appareil fibreux, neurologie,.

10 oct. 2016 . Ostéologie du crâne, du rachis et de la cage thoracique. P. CHAMPSAUR . 14h-16h. 1-2-3. Muscles, vaisseaux et nerfs du membre supérieur.

Ostéologie du thorax et du membre supérieur. Plan: I) Arthrologie générale. II) Ostéologie du thorax. A) Le sternum. B) Les côtes. III) Ostéologie du membre.

Ostéologie.

5 mai 2015 . [OSTEO-ANAT] - Ostéologie humaine et anatomie générale . 19h – 12h14h-17h, Emeline Verna, Membre supérieur. 18 octobre - Nord Salle.

2 sept. 2014 . La clavicule (Anglais : The clavicle) forme la partie antérieure de la ceinture scapulaire. C'est un os allongé, incurvé en S, et placé presque.

LES FEUILLETS D'ANATOMIE ; Fascicule 1 OSTÉOLOGIE DU MEMBRE SUPÉRIEUR ; Fascicule 2 OSTÉOLOGIE DU MEMBRE INFÉRIEUR ; Fascicule 3.

A propos de l'ostéologie du poignet et de la main, indiquez la ou les proposition(s) . A propos du membre supérieur, indiquez la ou les proposition(s) exacte(s).

Vente/achat Squelette anatomique du membre supérieur avec scapula (omoplate) chez Toomed- squelette du pied.

Achetez Les Feuilles D'anatomie - Tome 1, Ostéologie Du Membre Supérieur de Jean Brizon au meilleur prix sur PriceMinister - Rakuten. Profitez de.

OSTÉOLOGIE DU MEMBRE SUPÉRIEUR : HUMÉRUS Cours Résumés de la 1ère année... Collectif, prim'anat t.8 , ostéologie du membre supérieur, Collectif. Des milliers de livres avec la livraison chez vous en 1 jour ou en magasin avec -5% de.

Fig. 13 :Humérus droit, projection supérieure. 1 - : tête humérale. 2 : tubercule majeur. 3 : tubercule mineur. 4 : épiconder médial. 5 :'épicondyle latéral.

Des informations de cet article ou section devraient être mieux reliées aux sources mentionnées dans la bibliographie, sources ou liens externes (septembre).

Cet ouvrage de référence offre une lecture complète du membre inférieur : ostéologie, arthrologie, myologie, appareil fibreux, neurologie, angiologie,.

membre. supérieur. : humérus,. radius. et. ulna. L. es membres de vertébrés terrestres (tétrapodes) sont des adaptations secondaires de structures – nageoires.

Fascicule 1, Ostéologie du membre supérieur : pour la préparation des concours hospitaliers et des examens de la faculté de médecine : clavicule, omoplate,.

1) Ostéologie de la ceinture scapulaire. ❖ Cette ceinture scapulaire est .. mobilisation du membre supérieur par rapport au tronc. Ces muscles sont disposés en.

Ostéologie du membre supérieure. Professeur M Faye. Service d'orthopédie traumatologie. Hôpital principal de Dakar, 1 Avenue Nelson Mandela BP 3006.

12 mai 2009 . ANATOMIE-Ostéologie du membre supérieur droit. Ma question est niaise sûrement mais bon . "Lorsque que la paume de la main droite est.

Categorie Kinesithérapie > Ostéologie > Membre Supérieur. Guide francophone de la Kinesithérapie. Ressources en Kinésithérapie - Guide Web du Kiné.

Anatomie des membres supérieurs. Anatomie des membres inférieurs. Anatomie .

Articulations synoviales (membres inf. et sup.) Classification fonctionnelle :.

Arthrologie & ostéologie des membres : 642 QCM avec grilles de correction . Membre supérieur > Anatomie > Questions à choix multiple · Membre inférieur.

Clavicule, scapula, sternum, ext sup humérus. • Humérus. • Ext inf hum, ext sup R, U. • Radius, Ulna. • Carpe. • Métacarpiens, phalanges. Membre Supérieur.

Face supérieure. Partie externe large et aplatie. Donne insertion sur son 1/3 externe à la partie

claviculaire du deltoïde sur son bord antérieur et à la.

