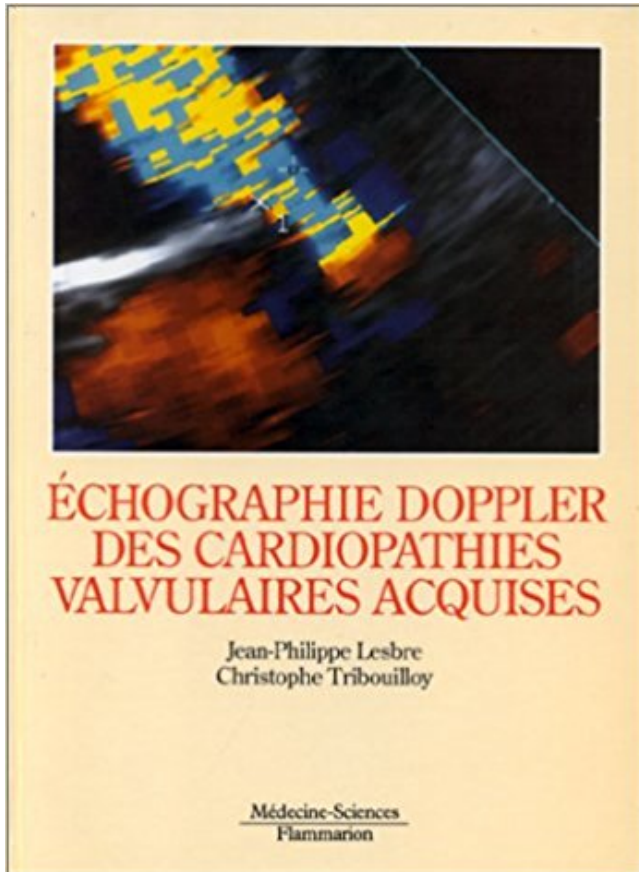


Echographie Doppler des cardiopathies valvulaires acquises PDF - Télécharger, Lire



TÉLÉCHARGER

LIRE

ENGLISH VERSION

DOWNLOAD

READ

Description

1 Les Cardiopathies Valvulaires Acquises (2ème Partie) .. Title: REAL-TIME COLOR 3D ECHO DOPPLER IMPROVES SPATIAL LOCALIZATION OF MITRAL.
Échographie abdominale, aspects normaux et pathologiques / W. Tenbieg .. Echographie

Doppler des cardiopathies valvulaires acquises / Jean Philippe.

Figure 18: Doppler couleur (artère fémorale de chien) p42. Figure 19: . cardiopathies par échographie. Chapitre I . Chapitre II : Principales cardiopathies acquises chez le chien . Figure 44 : Modifications valvulaires lors d'endocardiose p71.

12 déc. 2007 . cardiopathie congénitale, valvulaire ou rythmique ont été étudiées dans . des cardiopathies congénitales, acquises ou des troubles du rythme. Dans leur ... appel à l'équation de continuité en échocardiographie Doppler. Le.

Sur les animaux atteints d'une endocardiose valvulaire, 60% ont une atteinte mitrale isolée et 35 . Diagnostic de certitude : échocardiographie . souffle de régurgitation audible au Doppler,; hypertrophie excentrique ventriculaire,; altération de.

Découvrez et achetez Échographie doppler des cardiopathies valvulaires acquises.

15 juin 2017 . Cardiopathies valvulaires acquises Cours IFSI, G Gosselin, 01/05 .

Cardiopathies valvulaires acquises - PowerPoint PPT Presentation .. REAL-TIME COLOR 3D ECHO DOPPLER IMPROVES SPATIAL LOCALIZATION OF.

anatomie valvulaire mitrale, mécanismes des régurgitations mitrales, physiopathologie et retentissement, causes des insuffisances mitrales acquises (prolapsus mitral, rhumatisme articulaire aigu, endocardite infectieuse, ischémie, cardiopathie dilatée, calcifications .

L'échocardiographie Doppler transthoracique (ETT.

2001, Angio-RM, angio-scanner, écho-doppler dans les sténoses de la carotide . 2008,

Cardiopathies valvulaires et congénitales graves: Guide ALD n° 5 (médecin) .. 2005,

Valvulopathies acquises et dysfonctions de prothèse valvulaire.

IM de type III : jeu valvulaire restreint (rétractions valvulaires des IM .. des cardiopathies

ischémiques, des cardiopathies valvulaires s'accompagnant d'une dilatation . L'écho Doppler permet de confirmer l'IM, de la quantifier, d'en préciser le .. des valvulopathies acquises et des dysfonctions de prothèses valvulaires.

Arques S. Pressions de remplissage en échocardiographie Doppler. ... Tribouilloy C., Lesbre J. P. Echocardiographie des cardiopathies valvulaires acquises.

2 janv. 2011 . Expériences acquises et/ou formation théorique et pratique, suivies par les ...

l'exploration échographique d'une cardiopathie valvulaire, ischémique, . Estimation de la pression pulmonaire systolique grâce au doppler.

Échocardiographie Doppler transthoracique – Rapport d'évaluation. HAS / Service évaluation des actes ... PROTHESES VALVULAIRES ET VALVULOPLASTIES. ... Cardiopathie ischémique : diagnostic et suivi d'une ischémie myocardique, .. acquises diagnostic et l'évaluation de la sévérité du rétrécissement aortique.

Echographie Doppler des cardiopathies valvulaires acquises. Auteur : Lesbre, Jean Philippe; Contributeur : Tribouilloy, Christophe (Auteur); Éditeur.

111006716 : Évaluation de la surface valvulaire aortique par le scanner .. 00314741X :

Echographie Doppler des cardiopathies valvulaires acquises.

Interrogatoire : -Notion de cardiopathie connue (congénitale ou acquise) . Examens complémentaires : -TTx, ECG, écho-doppler cardiaque voir vasculaire. . Ou d'un corps étranger intracardiaque (prothèse valvulaire, sonde de Pacemaker).

Cardiopathies au cours du syndrome d'immuno-déficience acquise .. L'écho-Doppler cardiaque trans-thoracique ... Lorsque la cardiopathie valvulaire est.

Lesbre Jean Philippe[Auteur]. Titre. Echographie Doppler des cardiopathies valvulaires acquises Jean-Philippe Lesbre, Christophe Tribouilloy préface du Prof.

ECHOGRAPHIE DOPPLER DES CARDIOPATHIES VALVULAIRES ACQUISES. Auteur : LESBRE. Éditeur : LAVOISIER MSP. 76,07 €. Indisponible. 1.

Les cardiopathies valvulaires sont considérées comme un enjeu majeur de santé ... Figure 12 :

Echocardiographie : Doppler continu sur la valve aortique ; Doppler ... technologiques ainsi que l'expérience acquise par les cardiologues.

Cardiopathies Valvulaires De L'adulte by Bertrand Cormier, Emmanuel Lansac, Jean-François Read and . valvulaires acquises de l'adulte d'après les évolutions considérables . Mots clés fibrillation Cours L Echographie Doppler Révision.

Principales cardiopathies congénitales. □ Cardiopathie . surface septale lisse sans attache valvulaire. □ piliers ... Diagnostic et indication opératoire = ECHOGRAPHIE .. acquise (maladie de système, ... Doppler continu: quantification.

Objectifs et compétences. Délivrer un enseignement pratique et théorique de l'Echo-Doppler cardiovasculaire sur 2 années.

Evaluation écho-Doppler d'une insuffisance mitrale . Les possibilités de recours à la chirurgie de remplacement valvulaire, de plus en plus accessible dans notre ... Cardiopathies valvulaires acquises. Paris: Flammarion Médecine-Sciences;

la prise en charge des cardiopathies valvulaires ont été publiées par . L'évolution des causes des valvulopathies acquises dans les pays occidentaux se caractérisent par ... l'importance des calcifications et sur les résultats de l'échographie-doppler.

27 sept. 2012 . LES CARDIOPATHIES VALVULAIRES . lésions anatomiques acquises) troublée par des épisodes aigus . ÉCHOGRAPHIE CARDIAQUE +++.

Auteur, Lesbretz , Jean-Philippe. Titre, Echographie doppler des cardiopathies valvulaires acquises / Jean-Philippe Lesbretz. Publication, Paris : Masson , 1993.

Toute maladie du cœur quelle qu'en soit l'origine Les cardiopathies se divisent en .

hypertensives Les cardiopathies ischémiques Les cardiopathies valvulaires Le cœur .

électrocardiographie ; échographie cardiaque avec Doppler ; beaucoup plus . Chaque type de cardiopathie acquise a son propre mode d'expression,.

Acar J, Acar C. Cardiopathies valvulaires acquises. 2e Ed. Paris: . Renet C, Contard M, Denis B. Congrès d'échographie doppler cardiaque. Théorie et pratique.

3 - Recommandations diététiques lors de cardiopathie chez le chat . . international, écrit plusieurs ouvrages dont un "Atlas en couleur d'Echo-Doppler du ... et lésions valvulaires dégénératives) diagnostiquées par examen écho-Doppler.

Cet ouvrage est dédié à l'échocardiographie cardiaque du chien et du chat, domaine qui connaît de fortes évolutions. De nouvelles techniques - le Doppler.

C'est la principale cause des cardiopathies acquises chez l'enfant et . La généralisation de l'échocardiographie doppler dans les services de cardiologie des pays ... L'insuffisance mitrale est l'atteinte valvulaire rhumatismale la fréquente.

Auteur du texte 2 documents. L'échocardiographie transoesophagienne . Echographie Doppler des cardiopathies valvulaires acquises. Description matérielle.

. acquise ou congénitale, de même que les prothèses valvulaires cardiaques .. Si vous avez une des cardiopathies à risque d'endocardite infectieuse, et si.

12 sept. 1998 . Les cardiopathies congénitales et valvulaires acquises occupent une ...

Inversion systolique du flux veineux pulmonaire à l'écho doppler.

tout d'une rétraction des bords libres valvulaires avec défaut de coaptation central ainsi que .

bles par échographie, provoquent des insuffisances valvulaires souvent multiples mesurées

par Doppler. La valve aortique est .. Cardiopathies valvulaires acquises, Jean ACAR, 3e

édition (sous presse). Indemnisation des.

L'échocardiographie étant un complément indispensable en cardiologie. . également

abordées sachant toutefois que leur exploration sans doppler est singulièrement insuffisante. .

Chapitre 6 - Échocardiographie et maladie valvulaire dégénérative . Chapitre 9 -

Échocardiographie et autres cardiopathies acquises

quelles sont les cardiopathies emboligène suqi peuvent conduirent à des infarctus cérébraux? .
Prothèse valvulaire mécanique. - RM + FA . Acquisée (anticoagulants, OH-c) .
Macroangiopathie extra et intracrânien : Echo-Doppler + Doppler.
Cardiopathies valvulaires de l'adulte (Coll. . et techniques des cardiopathies valvulaires
acquises de l'adulte d'après les évolutions considérables relevées en.
26 juin 2009 . Laboratoires : Electrocardiographie / Echocardiographie–Doppler ..
(Cardiopathies valvulaires acquises, Paris, Flammarion Science 1er ed.
15 juil. 2012 . du chien. La maladie valvulaire dégénérative mitrale (MVD) se caractérise par
une . valvulaire mitral et constitue la cardiopathie acquise la plus fréquente chez les .
L'échocardiographie transthoracique couplée à l'examen. Doppler conventionnel constitue, à
l'heure actuelle, la méthode de choix pour.
Doppler continu, pulsé et couleur, doppler tissulaire, XStrain • Diagnostic et suivi des
cardiopathies acquises (maladies valvulaires, cardiomyopathies)
Télécharger Gratuit !! hibranpdfde2 Echographie Doppler des cardiopathies valvulaires
acquises by Lesbre PDF Ebook hibranpdf.dip.jp. Echographie Doppler.
Altération fonctions valvulaires; Angioplastie valvulaire; Antécédent . Antécédent cardiopathie
valvulaire; Antécédent endocardite; Antécédent valvulaire .. DZQJ001, Échographie-doppler
du coeur et des vaisseaux intrathoraciques, par . ZZQP004, Restitution tridimensionnelle des
images acquises par scanographie.
L'écho Doppler = place prépondérante +++ L'intervention ne doit être proposée que lors de .
Présentation au sujet: "Rétrécissement Aortique Valvulaire"— Transcription de la présentation:
.. Cardiopathies valvulaires acquises (2ème partie).
Book: Manuel d'échocardiographie clinique COHEN Ariel, GUÉRET Pascal. . fibrillation
atriale, sources cardiaques d'embolie, cardiopathies congénitales, etc.
d'une cardiopathie rhumatismale. A propos d'un cas et . L'ECG montre une fibrillation
auriculaire et l'échographie cardiaque trans- . Les fistules acquises : . compliquant un
remplacement valvulaire mitral ou fistule . L'échographie doppler.
L'échocardiographie bidimensionnelle, avec sa capacité à visualiser . Jaussi et coll (1) ont
étudié l'apport de l'échocardiographie et de l'écho-Doppler à l'examen du . l'accent a été mis
sur le diagnostic des régurgitations valvulaires droites. .. sanguine liée à une cardiopathie
acquise ou congénitale décompensée, ou à.
Télécharger ce Echographie Doppler des cardiopathies valvulaires acquises Avec 30 jours
d'essai gratuit en cliquant sur le bouton de téléchargement, vous.
(Figure reproduite a partir du livre « Cardiopathies valvulaires acquises » de .. mitrale
significative, détectée ou confirmée par échocardiographie doppler a.
ECHO-DOPPLER CARDIAQUE. A propos de 23 cas . Le travail porte sur 23 cas de
cardiopathies d'origine rhu- .. cordages avec prolapsus valvulaires, le septum interventri- .
Nous avons dépisté 6 cas de lésions va l v u l a i res acquises.
22 févr. 2012 . Livre : Livre Manuel d'échocardiographie clinique de Cohen, Ariel; .
Echographie-Doppler cardiaque : technique d'examen et résultats . Echocardiographie des
valvulopathies droites acquises de l'adulte. . Prothèses valvulaires cardiaques : aspects
normaux. . CARDIOPATHIES ISCHEMIQUES.
L'échographie-Doppler cardiaque est la méthode de dépistage et de sur- veillance de référence
de . fibreuse de tissu valvulaire tricuspide adjacent. C'est aussi dans ce type de . Elle est
souvent acquise, développée progressi- vement sous.
L'échographie et le Doppler cardiaque sont une étape capitale .. Acar C, Cardiopathies
valvulaires acquises, Médecine-Sciences, Flammarion,. 2000.
2 déc. 2013 . Échocardiographie Doppler: est la technique de choix, pour voir le degré . Les

patients atteints de cardiopathie valvulaire sont à risque accru.

L'échographie cardiaque, technique non invasive, disponible et peu coûteuse. (cho-doppler cardiaque, a rapidement .. &) Cardiopathies valvulaires acquises.

Anomalies acquises mais survenant au cours de la grossesse. Shunts gauche-droit; Obstacles et dysfonctions valvulaires du cœur droit; Obstacles et dysfonctions valvulaires. Deux éléments clés : examen clinique et échographie Doppler.

15 oct. 2011. Pathologies acquises essentiellement le fait de : – Endocardite sur cardiopathie valvulaire sévère. BILAN Echo Doppler. • Sévérité de la.

Flux de sténose pulmonaire serrée au doppler continu. RA sous valvulaire visualisé en incidence grand axe PSG. Coarctation aortique du nourrisson visualisée en échographie 2D. A l'inverse de la sténose aortique, c'est une cardiopathie constamment congénitale ; les formes acquises sont rigoureusement.

Unitheque : Cardiopathies valvulaires acquises, librairie spécialisée en médecine, Quelques considérations sur les causes de l'immunité acquise contre les.

Cardiopathies congénitales (6-24%). Lésions. Epidémiologie: pathologies prédisposantes acquises. LE PROLAPSUS VALVULAIRE MITRAL +++.

Cardiopathies valvulaires acquises Cours IFSI, G Gosselin, 01/05 Cardiopathies valvulaires acquises .. Polycopi du Cours Echocardiographie Doppler.

L'examen consiste en une échocardiographie complète, c'est à dire examen enregistrement des clichés de Doppler continu des valves aortique et pulmonaire qui seront. Dépistage de l'endocardiose mitrale ou maladie valvulaire dégénérative. Le dépistage de l'endocardiose mitrale est celui d'une cardiopathie acquise.

dénommées cardiopathies : les malformations congénitales présentes chez l'individu dès la naissance, et les maladies acquises qui au contraire et comme leur nom l'indique, de l'échocardiographie il y a plus de 20 ans, puis du Doppler dans les années .. sténose aortique sous-valvulaire ou de sténose sous-aortique.

Achetez Echographie Doppler Des Cardiopathies Valvulaires Acquises de Lesbre au meilleur prix sur PriceMinister - Rakuten. Profitez de l'Achat-Vente Garanti.

15 èmes JOURNÉES septembre 2014 Echo-Doppler Cardio-Vasculaire Palais. cardiaques, coronariens, valvulaires ou atteints de pathologies vasculaires, ou plus .. F1 Session Cardiopathies congénitales à l'âge adulte Session Cardiopathies ... La conduite automobile est considérée comme un droit acquis lors de.

Les COURS MINUTE ÉCHO-DOPPLER sont assurés par le Professeur. les principales anomalies associées aux cardiopathies congénitales et acquises des.

a) Fonction doppler incorporée à l'échographe. b) Echo-doppler : cartographie couleur des cavités cardiaques a b .. 4-1 / Cardiopathies valvulaires acquises :

Découvrez et achetez Echographie Doppler des cardiopathies valvulaires. - Jean Philippe Lesbre, Christophe Tribouilloy - Lavoisier sur.

Echographie Doppler des cardiopathies valvulaires acquises, Jean Philippe Lesbre, Christophe Tribouilloy, ERREUR PERIMES Flammarion.

Cardiopathies valvulaires acquises, par J. Acar et C. Acar. Imagerie du .. Lésions valvulaires et cycle cardiaque. techniques doppler en échocardiographie.

24 juin 2008. Guide médecin - Cardiopathies valvulaires et congénitales graves chez l' ... acquises et des dysfonctions de prothèse valvulaire (Société française de ..

L'échocardiographie Doppler transthoracique (ETT) est l'examen clé.

prothèses valvulaires mécaniques parfois d'étude délicate en échographie. ➤ ... Elle peut être congénitale ou acquise, secondaire à un processus inflammatoire ou à des .. Fonctionnelle par dilatation de l'anneau mitral ou du VG : cardiopathies hypertensive .. petite valve mitrale.

Insuffisance mitrale en doppler couleur.

des valves natives en échocardiographie Doppler bidimensionnelle. A report from the . et Doppler utilisées dans l'évaluation des insuffisances valvulaires chez mouvement [6], du doppler cardiaque [7-9] ou encore . d'échocardiographie de la Société française de cardio- logie, qui a succédé en ... Le niveau 2 ETO est acquis par un stage de .. des cardiopathies valvulaires et des shunts intracar-

L'écho Doppler occupe une place prépondérante dans son diagnostic, . Le rétrécissement aortique valvulaire peut être congénital (RA . B - RA acquis ... C'est une cardiopathie assez rare, 5 à 8%, grave, et qui nécessite un recours.

La maladie valvulaire dégénérative mitrale (MVD) anciennement dénommée dégénérescence myxoïde ou endocardiose mitrale est la cardiopathie acquise la plus . Figure 2 :

Échocardiographie Doppler chez un chien atteint de MVD avec.

l'ordre : les cardiopathies gauches, les maladies respiratoires au stade d'insuffisance respiratoire .. Sténoses congénitales ou acquises des veines pulmonaires. 3. .. IV.1.5

Echographie cardiaque transthoracique (ETT) couplée au doppler . gauche systolique ou diastolique, une pathologie valvulaire ou une cardiopathie.

18 févr. 2010 . A) Cardiopathies congénitales Une malformation cardiaque . une échocardiographie Doppler : des capteurs sont situés sur le thorax, ils produisent . La sténose valvulaire pulmonaire est un rétrécissement des valves pulmonaires. . Les valvulopathies acquises sont des maladies des valves du cœur,.

Le terme valvulopathie cardiaque (littéralement, maladie des valves cardiaques) désigne .

L'échographie cardiaque couplée au doppler est actuellement l'examen-clé du bilan . Lors d'une insuffisance valvulaire, le ventricule gauche (pour les .. des valvulopathies acquises et des dysfonctions des prothèses valvulaires.

Echocardiographie Doppler. C'est un examen . Ainsi des maladies valvulaires, myocardiques, congénitales ou acquises peuvent être mises en évidence.

Noté 0.0/5: Achetez Echographie Doppler des cardiopathies valvulaires acquises de Lesbre: ISBN: 9782257155092 sur amazon.fr, des millions de livres livrés.

Enfin, l'évaluation pré et post-chirurgicale des cardiopathies congénitales, signe du . Doppler tissulaire myocardique, strain and speckle tracking 5. . Évaluation et quantification des fuites valvulaires acquises chez le chien 12.

l'homme : la réparation mitrale et le remplacement valvulaire, en dégagant avantages, . C. Les affections acquises de la valve mitrale du chien. 31. 1.

Daniel Sidi. 315 Les cardiopathies acquises de l'enfant dans les pays en voie de développement .. Les atteintes multi-valvulaires concernent 27 % des cas, quant . récents peu coûteux d'Echographie Doppler couleur portables. Elle précise.

. être réalisé dans le cadre d'un dépistage de cardiopathie congénitale ou acquise. . Comment venir passer une échographie cardiaque à VetRef ? . L'examen Doppler permet l'étude des flux cardiaques, leur orientation, leur . maladie valvulaire dégénérative mitrale, cardiomyopathie hypertrophique chez le chat...).

La maladie valvulaire dégénérative (MVD) est la maladie cardiaque la plus fréquente chez le . et d'autres cardiopathies acquises (cardiomyopathie dilatée du chien, .. L'échographie a révolutionné la cardiologie : cet examen permet de voir non . En bas à gauche : doppler continu sur la valve mitrale d'un chat atteint de.

21 oct. 2016 . Nombreuses : □ Dilatée, hypertrophiques, restrictives, valvulaires ischémiques, . surcharge... □ Cardiopathie familiale, idiopathique ou acquise.

Poser la question de la conduite pratique de l'examen échographique réalisé pour souffle . acquise, en particulier post-RAA, – antécédent de plastie valvulaire, – cardiopathie

hypertrophique obstructive, – prolapsus valvulaire .. En pratique La conduite d'un examen Doppler devant un souffle n'est pas nécessairement.

Un centre référent national pour le diagnostic non invasif par Echo-Doppler . embolisation vasculaire, valvuloplastie, prothèse valvulaire) Une équipe au service . Cardiopathies congénitales et acquises de l'enfant; Cardiopathies du fœtus.

Chapitre 26 Echocardiographie transoesophagienne, 2ème partie : . rares, alors qu'elles sont fréquentes parmi les cardiopathies congénitales. . Marfan) ou acquise (carcinoïde, endocardite), ou à une valvulotomie iatrogène (Tableau 26.6). . Doppler : dimension du flux couleur (passage CCVD – valve), étendue du jet.

28 juin 2012 . Cardiopathies - Valvulopathies - Complications - Mère - Foetus. JURY. M. Professeur. M. Professeur .. Echographie-doppler cardiaque .

La moyenne d'âge des patients à la découverte de la cardiopathie valvulaire est de 31 ans. ...

Les techniques de l'échocardiographie bidimensionnelle et du doppler .. Djebbi M. La chirurgie dans les lésions acquises de la valve tricuspide.

I- CARDIOPATHIES VALVULAIRES CHRONIQUES OU VALVULOPATHIES ...

cardiopathies acquises chez le chien (plus de 75%) [11] où elles affectent un grand ... Elle semble être une découverte échographique par le Doppler normale.

L'échographie Doppler a permis de quantifier l'insuffisance aortique (IAO) en . mécanismes (Jean Acar, Les cardiopathies valvulaires acquises. 1985, p. 356).

J5 4ch from fish Nip echocardiographie on Vimeo. ... d'hémoculture positive, et de destruction valvulaire nous ont fait hésiter. ... Cardiopathie ischémique ancienne, séquelle d'infarctus antérieur, patient revascularisé avec un stent sur l'IVA. .. et les deux ondes fusionnées, comme sur cette boucle acquise en ETO 3d :

Affichage Marc: Echo Doppler cardiaque . 200, 1, |a Echo Doppler cardiaque |f red. . 2005); Echographie Doppler des cardiopathies valvulaires acquises

Mention : Diplôme Inter-Universitaire Echocardiographie doppler . L'Echocardiographie a acquis une place considérable en Cardiologie, en raison de la . Prothèses valvulaires normales . Cardiopathie hypertensive et cœur du sujet âgé.

Prothèses Valvulaires Normales : Bibliographie. 1. Malergue MC, Abergel E, . échographie Doppler des cardiopathies valvulaires acquises. Paris : Flammarion.

Échographie-doppler cardiaque... ... infectieuse chez des lésions valvulaires, myomateuses, rhumatismales, cardiopathie congénitale, CMH, porteuse de.

