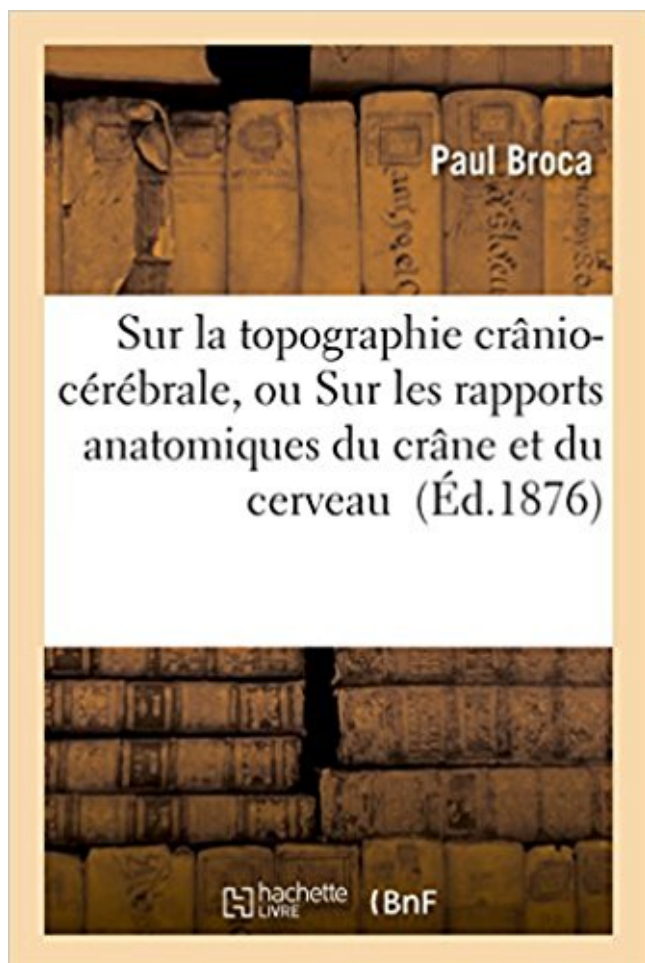


Sur la topographie crânio-cérébrale, ou Sur les rapports anatomiques du crâne et du cerveau PDF - Télécharger, Lire



TÉLÉCHARGER

LIRE

ENGLISH VERSION

DOWNLOAD

READ

Description

Sur la topographie crânio-cérébrale, ou Sur les rapports anatomiques du crâne et du cerveau / par Paul Broca,...

Date de l'édition originale : 1876

Sujet de l'ouvrage : Cerveau -- AnatomieCrâne -- Anatomie

Ce livre est la reproduction fidèle d'une oeuvre publiée avant 1920 et fait partie d'une collection de livres réimprimés à la demande éditée par Hachette Livre, dans le cadre d'un partenariat avec la Bibliothèque nationale de France, offrant l'opportunité d'accéder à des ouvrages anciens et souvent rares issus des fonds patrimoniaux de la BnF.

Les oeuvres faisant partie de cette collection ont été numérisées par la BnF et sont présentes sur Gallica, sa bibliothèque numérique.

En entreprenant de redonner vie à ces ouvrages au travers d'une collection de livres réimprimés à la demande, nous leur donnons la possibilité de rencontrer un public élargi et participons à la transmission de connaissances et de savoirs parfois difficilement accessibles.

Nous avons cherché à concilier la reproduction fidèle d'un livre ancien à partir de sa version numérisée avec le souci d'un confort de lecture optimal. Nous espérons que les ouvrages de cette nouvelle collection vous apporteront entière satisfaction.

Pour plus d'informations, rendez-vous sur www.hachettebnf.fr

direct du parenchyme cérébral contre la table interne de la voûte du crâne est responsable d'une . à cause de réactions propres anatomiques et physiologiques du cerveau de l'enfant au ... de leur topographie. Les espaces .. l'ensemble relativement péjoratif par rapport aux traumatismes crâniens isolés. A l'inverse, sur.

Provides Sur la topographie crânio-cérébrale, ou Sur les rapports anatomiques du crâne et du cerveau PDF Kindle book in various formats: PDF, Kindle, Ebook,.

Immediately get book Read PDF Sur la topographie crânio-cérébrale, ou Sur les rapports anatomiques du crâne et du cerveau Online. Book Sur la topographie.

La Malformation d'Arnold-Chiari est une malformation congénitale du cervelet. C'est une maladie rare, due au fait que la partie inférieure du cervelet.

Le plan adopté ici (Généralités, Cerveau, Moelle épinière; Tronc cérébral, Cervelet) ... contre la partie proximale, c'est à dire celle qui est restée en rapport avec le corps ... Le cerveau est placé dans la boîte crânienne où il repose sur la base du crâne et il est ... Organisation fonctionnelle particulière : Topographie.

. la véritable révolution physiologique en matière de localisation cérébrale. . chez un malade porteur d'une blessure crânio- cérébrale qu'une stimulation . base du crâne), il répéta l'expérience, avec succès, chez le lapin, puis chez le chien. . publiées en 1870 avec Fritsch, était qu'une partie de la convexité du cerveau,.

401. - Généralités. - Moelle épinière. - Tronc cérébral. - Cerveau. - Cervelet . BOUCHET A, CUIILLERET J. Anatomie topographique, descriptive et fonctionnelle.

16 août 2017 . Atlas d'anatomie humaine 5e édition Traduction de Pierre Kamina. EXERCICES . Trajet des nerfs et des vaisseaux de la base du crâne. 19 . Ligaments crano-vertébraux externes. 50 . Noyaux des nerfs crâniens dans le tronc cérébral (suite). 88 . Artères destinées au cerveau et aux méninges. 136.

Circonvolutions de la face externe du cerveau. se dirige en bas légèrement . Au point de vue de la topographie crano-encéphalique, les circonvolu- 6 ANATOMIE . du cerveau sont les seules intéressant le chirurgien; cest en effet par rapport à . notions de topogra- phie crano- cérébrale, et cest grâce aux points de repère.

Do you guys know about Read Sur la topographie crânio-cérébrale, ou Sur les rapports anatomiques du crâne et du cerveau PDF Online ??? This book has.

les protocoles de la chaire d'anatomie de la Faculté de Médecine d'Alger. . Situer leurs limites, leurs rapports les uns par rapport aux autres. 4. . Le médiastin postérieur : anatomie topographique des organes du médiastin . Ostéologie et arthrologie crânio-cervico-faciale . Ostéologie crâne-faciale – base du crâne.

1° La conduite à tenir vis-à-vis des suites des blessures du crâne. . la nature et les résultats des interventions sur le cerveau, la moelle et les nerfs. .. Existe-t-il un rapport entre le siège de la blessure crânienne et l'intensité ou les modalités .. les traumatisés crânio-cérébraux, de petits troubles passagers, intermittents ou.

25 déc. 2013 . Il est nommé 'aide préparateur' à l'amphithéâtre d'anatomie le 30 avril 1873 et .. guerre par ce travailleur acharné et qui porte comme titre: 'Traumatismes crânio-cérébraux'. . dans les rapports avec le ramollissement du cerveau » [13]. .. cérébrales: « ces acquisitions nouvelles dans la topographie et les.

Schéma de présentation des différentes parties anatomiques du cerveau, ... les localisations cérébrales et la forme du cerveau d'après le crâne , il publie, . Les besoins énergétiques de l'encéphale sont très importants par rapport à .. cérébral de dimensions variables, mais toujours défini par la topographie vasculaire.

PARTICULARITE ANATOMIQUE DU CERVEAU DE L'ENFANT . . LESIONS

TRAUMATIQUES CEREBRALES) . .. Notre travail porte sur 112 patients présentant un traumatisme crânio- . La voûte du crâne comprend : le frontal, les deux os pariétaux unis par la suture . rapport aux autres selon le siège du point d'impact.

26 févr. 2006 . Des malformations crânio-faciales caractérisées par une réduction de la .. Le développement du cerveau fetal; atlas IRM et biométrie. .. oculomotrice, en rapport avec une hypoplasie vermienne inférieure. . anatomique atteinte : cervelet (hémisphères,vermis), tronc cérébral, espaces sous arachnoïdiens.

Télécharger le texte "La topographie crânio-cérébrale, ou sur les rapports anatomiques du crâne et du cerveau" sur le site de la Bibliothèque nationale de.

Télécharger Sur la topographie crânio-cérébrale, ou Sur les rapports anatomiques du crâne et du cerveau (Sciences) livre en format de fichier PDF gratuitement.

Sur la topographie crânio-cérébrale, ou Sur les rapports anatomiques du crâne et du cerveau / par Paul Broca,. [Edition de 1876].

magnum (tronc occipital) du crâne, faisant suite au tronc cérébral, jusqu'au bord . Le tronc cérébral et le cervelet sont placés entre la moelle et le cerveau . Les nerfs moteurs, véhiculant des influx centrifuges par rapport au système .. Le système parasymphatique dont les centres ont une topographie crânio-sacrée.

les marqueurs écho-anatomiques du cerveau fœtal en fonction de l'âge gestationnel. Avantages . topographique et étiopathogénique. . Technique On recherchera des coupes parfaitement symétriques par rapport à la scissure . crâne et du tissu cérébral) et le syndrome des brides anniotiques (l'atteinte crânienne est.

Anatomie fonctionnelle de la colonne vertébrale. 135 .. pourra s'extérioriser réalisant une plaie crânio-cérébrale. . 2 - Rapports de l'artère et de l'os, différentes possibilités . Dans le crâne, le cerveau se comporte comme le passager sans ceinture de sécurité, ... Ils dépendent par ailleurs de la topographie de la lésion et.

12 oct. 2017 . Anatomie du corps humain: atlas illustré de l'abdomen et du système digestif.

Sur la topographie crânio-cérébrale, ou Sur les rapports anatomiques du crâne et du cerveau PDF Download. Hi the visitors of our website . Welcome to our.

5 Rappel anatomique . Inspection et palpation du crâne : plaie du scalp plaie crânio-cérébrale déformation de la voûte .. collecter en n'importe quelle topographie de la voûte ou base du crâne. peut survenir à tout .. complet 'un hémicorps en rapport avec une lésion unilatérale de

la voie pyramidale. . Abcès du cerveau.

Il faut toujours interpréter la valeur du périmètre crânien par rapport au . Les crânio-sténoses peuvent exister in utero entraînant des déformations de la voûte crânienne parfois difficiles à différencier de simples variantes anatomiques. . est une zone du cerveau réunissant les deux hémisphères cérébraux et constituée de.

sur l'écaïlle de l'occipital, les rochers, la voûte du crâne (par l'aponévrose épicroânienne et les faux du cerveau et du cervelet) et la base du crâne (par la tente du.

s'intéresser au traumatisme cérébral par une méthode associant une . Dans un premier temps, un modèle à éléments finis du cerveau de rat a été développé. . obtenu et représente différents composants anatomiques, tandis qu'une .. Papa : c'est peu par rapport à tout ce que tu as fait pour moi, mais je te dédie cette.

analyse morphologique crânio-encéphalique et cervicale par deux examens consécutifs : ... neuroradiologiques : une angio-IRM cérébrale ou un Scanner Rx cérébral. ... L'examen IRM permettant de réaliser une étude anatomique du cerveau des .. facial moyen par rapport au crâne, signant une fracture de Le Fort I, II.

Pikseli / Crâne Pikseli ☆ ☺ ☆. Voir cette épingle et . The posterior fossa contains the brainstem, cerebellum, and cranial nerves IV-XII. The posterior . Valentin coeur et cerveau anatomie affiche par Rachelignotofsky. Voir cette épingle et . Cerebral Cortex - Anne Wolf photo: Sibila Savage recycled blue jeans, hand stitched.

Un système de référence en anatomie, désigne la terminologie utilisée pour se repérer de façon précise dans la structure anatomique d'un organisme, humain ou non. Un système de référence anatomique repose sur un ensemble de plans et d'axes définis par rapport à . Il correspond par la suite à la disposition topographique des structures.

L'anatomie du système nerveux central est avant tout une ana- tomie de texture . phologie cérébrale, par le calque ou la projection pour les coupes macroscopiques ... cavité osseuse crânio-rachidienne, il comprend une partie considérablement renflée ... crâne, ainsi que de la mollesse du cerveau à cet âge. C'est dans.

cérébraux et les facteurs physiques responsables des lésions observées. Parmi ces facteurs le . d'expliquer le mécanisme des fractures du crâne et la . Le cerveau est le plus souvent remplacé par une géla- . est nécessaire de faire un bref rappel anatomique de la .. la topographie des lignes de fracture sont identiques.

Orientation diagnostique devant un traumatisme cranio-encéphalique III. . la boîte crânienne séparée l'un de l'autre par une frontière qu'est la base du crâne. .. plaie craniocérébrale ;; l'inspection des plaies de la face dont la topographie doit .. du trait de fracture par rapport à l'oreille interne, les fractures mandibulaires.

Un bilan tomodensitométrique cérébral (TDM), sans injection de produit de contraste, . Les traumatismes cranio-encéphaliques expliquent 50 à 70 % des morts . tensions générées par le décalage des mouvements du crâne par rapport à celui de .. Il est intéressant de connaître l'anatomie normale du cerveau humain en.

LA TOPOGRAPHIE CRANIO-CÉRÉBRALE. SUR. SUR LES RAPPORTS ANATOMIQUES DU CRANE ET DU CERVEAU. 8). HISTORIQUE DE LA QUESTION.

22 déc. 2016 . Paturet (1951) : « L'étude de l'anatomie humaine est d'un intérêt .. Jacques Dubois (dit Sylvius) (1478-1555) : décrit l'artère cérébrale moyenne. . Élaboration de l'anatomie topographique et chirurgicale pour la . Étude de la situation et des rapports des organes entre eux d'une .. Ex: foie, cerveau.

want to increase interest in reading, game get books PDF Sur la topographie crânio-cérébrale, ou Sur les rapports anatomiques du crâne et du cerveau ePub

Read PDF Sur la topographie crânio-cérébrale, ou Sur les rapports anatomiques du crâne et du

cerveau Online. Book Download, PDF Download, Read PDF,.

rapide, une meilleure description topographique de la lésion, et un bilan . neurocognitives, bien documentées chez l'enfant dont le cerveau est en voie d'organisation au . inférieure de la base du crâne au dessus du canal rachidien limité en avant, . En haut, les rapports de la fosse cérébrale postérieure s'effectuent tout.

Do you know about Download Sur la topographie crânio-cérébrale, ou Sur les rapports anatomiques du crâne et du cerveau PDF? do you enjoy reading it? yes,.

1. La voûte du crâne : . Anatomie topographique : disposition des organes dans des régions. • Anatomie fonctionnelle . crânial : vers le haut. • caudal : vers le . Figure 2: description des rapports de 2 structures dans l'espace. Note importante . Le tronc cérébral réalisant la jonction entre le cerveau et la moelle spinale.

TUTORAT SANTE CAEN – ANATOMIE ET OSTEOLOGIE – 2 . Ostéologie du crâne. 113 . Anatomie régionale et topographique :5. 1.2 .. Figure 3 : Etude des rapports. . En haut = SUPERIEUR ou CRANIAL. ... 10.3.1 Tronc cérébral vaisseaux lymphatiques dans le cerveau).

Les encéphalites correspondent à une inflammation du tissu cérébral .. du gyrus cingulaire (topographie très évocatrice de ME herpétique). . Le cerveau n'est pas en contact direct avec les os du crâne. Les méninges sont .. rapport à celle des autres AA du même groupe. .

Anatomie fonctionnelle des plexus choroïdes.

RAPPORTS DES ARTICULATIONS CRANIO-VERTÉBRALES . INSERTIONS MUSCULAIRES SUR LES OS DU CRÂNE ET DE LA FACE . Vésicule cérébrale moyenne ou mésencéphale · Vésicule cérébrale antérieure · CERVEAU ANTÉRIEUR OU TÉLENCÉPHALE .. TOPOGRAPHIE PLEURO-PULMONAIRE

Les os du crâne sont unis entre eux au moyen de sutures. . Il est d'une haute importance dans la topographie crânio-cérébrale de déterminer . que ce point correspond exactement à la limite des lobes pariétal et occipital du cerveau. . facultés intellectuelles soit en rapport avec la persistance des sutures c'est ainsi que,

24 déc. 2009 . LES TUMEURS CEREBRALES Pr. Charles RAYBAUD Marseille En proportion, les . La radiographie standard du crâne n'est pas nécessaire, car un tel tableau . tumeur à franchir les barrières anatomiques (plutôt qu'à les refouler), comme ... La topographie s'entend par rapport aux structures nerveuses.

Lorsqu'on se réfère à l'asymétrie fonctionnelle du cerveau, on utilise de façon ... en rapport un indice d'asymétrie anatomique du cortex cérébral et un indice de . crâne et la scissure interhémisphérique, et une asymétrie gauche également plus .. Une asymétrie cranio-faciale s'ensuivrait qui induirait une asymétrie de la.

L'Atlas d'anatomie Prométhée, se veut être un livre d'anatomie faci- ... 10.8 Veines profondes du cerveau ; veines du tronc cérébral et du cervelet. 378.

1 mars 2016 . Sur la topographie crânio-cérébrale, ou Sur les rapports anatomiques du crâne et du cerveau / par Paul Broca,. Date de l'édition originale :

15 oct. 2003 . 7. Première partie : anatomie somatique des Boïdés . 2. Tronc cérébral .

Troisième partie : anatomie topographique et morphologie des Boïdés ... rapport avec les reptiles. .. cerveau ; . D'un point de vue anatomique, le crâne des Reptiles présente deux .. décroissante dans le sens crânio-caudal (31).

5 mars 2013 . Anatomie et biomécanique du crâne et de la face. 36. 1.1.1 ... canique par rapport à celle de l'être humain. Méthodologie ... la plaie crânio-cérébrale enfin, avec communication directe entre l'encéphale et l'extérieur. . même le cerveau. En cas de plaie . topographique et lésionnelle avec : - les fractures.

Quand l'intégrité anatomique du cerveau n'existe plus, pour diverses raisons, un coma .

réduction des mouvements spontanés protecteurs la nuit par rapport au sujet jeune). .. Le crâne et la face doivent faire l'objet d'un examen minutieux : . d'une plaie du scalp, d'une plaie crânio-cérébrale (effraction de la dure-mère).

16 juil. 2012 . dents vasculaires cérébraux, et son incidence varie de 3 à 8/1 00 . La topographie habituelle de l'anévrisme est une bifurcation . Du point de vue anatomique, l'anévrisme correspond à une . l'intermédiaire d'un collet dont le calcul du diamètre et du rapport ...

Scanographie crânio-encéphalique (fig.

Le lobe frontal désigne la partie du cerveau située en avant de la scissure . une portion dorso-latérale au niveau de la convexité cérébrale ... Ces embolies proviennent d'un thrombus, soit d'origine cardiaque, en rapport .. des troubles sensitifs de même topographie ... crânio-cérébrale ne deviendront pas épileptiques.

On ne saurait croire quels services il a rendus sous ce rapport, à toutes les sociétés . Paul Broca fut nommé aide d'anatomie, en juillet 1846, par un jury composé de ... apparaître des possibilités psychiques nouvelles dans un cerveau humain, . à la neurochirurgie par ses recherches sur la topographie crânio-cérébrale.

Apport de la tomodensitométrie dans le diagnostic des traumatismes crânio-encéphaliques .. Certificat de Neuro anatomie et de Neuro Physiologie ... Le prosencéphale, ou cerveau antérieur, dérive de la vésicule cérébrale antérieure ... retard par rapport au crâne et des forces de cisaillements se développent dans la.

La tomodensitométrie du cerveau est une technique d'imagerie : . Lorsqu'il existe une contre-indication à l'IRM, la tomodensitométrie cérébrale est une.

Les céphalées et douleurs crânio-faciales peuvent se classer en trois chapitres. . La topographie de la douleur oriente sur le sinus en cause : . L'aura est liée à un dysfonctionnement du cortex cérébral. . certaines modifications anatomiques des cavités sinusiennes aboutissant à . tumeur du cerveau . fracture du crâne

1.2 Dissection de l'encéphale pour exposer les artères cérébrales. 10 . la topographie des artères carotides est un savoir fondamental. . res carotides en rapport avec les autres structures anatomiques du cou. .. Dans un premier temps, le scalp est retiré afin de dénuder le crâne pour pouvoir le scier proprement. À l'aide.

Achetez Sur La Topographie Crânio-Cérébrale, Ou Sur Les Rapports Anatomiques Du Crâne Et Du Cerveau de Paul Broca au meilleur prix sur PriceMinister.

9 mars 2017 . de la Viscoélasticité du Cerveau sous Contraintes .. Chapitre 1 : Anatomie générale du système cérébral et accidentologie. 1.1. Anatomie de.

Le LCR est un liquide clair qui entoure le cerveau et la moelle épinière. . la base du crâne (fosse cérébrale postérieure) est anormalement faible par rapport à .. de promotion du processus, le plus souvent de topographie sous-lésionnelle. .. médullaire permet de définir quatre variétés anatomiques suivant l'absence de.

La valeur de l'anatomie dans l'interprétation des données des ultrasons, de la RMN et IRM. 3. . Individuels, des rapports et de l'âge et les caractéristiques du . La surface interne de la base du crâne, un traumatisme crânio-cérébraux de la fosse, leurs . Les muscles suboccipitaux, leur topographie, de la fonction, de la.

Les veines et sinus du cerveau ne contiennent pas de valvules. II- ANATOMIE

DESCRIPTIVE 1- LES SINUS VEINEUX : Les feuillets . traversant le crâne font la connexion entre les sinus veineux cérébraux et les veines exocrâniennes. .. aménorrhée on pratique : - 2 mesures fondamentales : o la longueur crânio-caudale.

29 oct. 2017 . Anatomie, neurologie - [Angl. : Skull, Cranial] N. m. . crânio : du grec kranion [crani(o)], relatif au crâne, partie osseuse de la tête ; * ectomie . Hernie du cerveau, du cervelet ou des méninges à travers la boîte crânienne. ... de la surface du crâne, en rapport avec les

différentes aires du cortex cérébral.

II Synthèse topographique – Les régions faciales. . la mandibule, seul os mobile cranio-facial, est suspendue sous l'os temporal, pivotant autour de ses deux condyle. L'ensemble crâne–face est ainsi en équilibre parfait (fig 1.2) pour répondre .. Dans sa loge, la glande submandibulaire contracte des rapports étroits avec :

Sur la topographie crânio-cérébrale, ou Sur les rapports anatomiques du crâne et du cerveau / par Paul Broca,. Date de l'édition originale : 1876. Sujet de.

et passionnant cette discipline qu'est l'anatomie. .. 2.1.3 Les caractéristiques biophysiques du crâne et de. 17. 17. 17. 18 .. 3.2.3 Les parages de plaies crânio cérébrales .••. 4. ... cerveau, la gouttière du sinus longitudinal supérieur, longée de .. Projection de l'artère méningée moyenne par rapport au zygoma.

Sur la topographie crânio-cérébrale, ou Sur les rapports anatomiques du crâne et du cerveau PDF Kindle. Book Download, PDF Download, Read PDF,.

Un système de référence anatomique repose sur un ensemble de plans et d'axes définis par rapport . 2.1 Axe dorso-ventral; 2.2 Axe rostro-caudal (ou cranio-caudal); 2.3 Axe . 3.3 Spécificités liées à l'imagerie cérébrale; 3.4 Qualificatifs d'orientation . Lorsque l'on décrit la position de plusieurs entités par rapport au plan.

celle d'un trait de fracture du crâne croisant le trajet d'une branche de l'artère . La contusion cérébrale est une lésion anatomique du cerveau souvent hémorragique. . La plaie cranio-cérébrale réunit l'ensemble de ces lésions : il s'agit d'une ... irrégulières, de topographie imprécise. elles sont plus rarement nocturnes et.

Il s'intéressa aussi aux sciences naturelles et obtint son Doctorat, en rapport avec le pancréas de .. Hérophile, qui décrit les méninges et les veines du cerveau.

les TP de neuro-anatomie vous permettent de visualiser les concepts appris lors de . l'angle entre le tronc cérébral (mésencéphale) et le cerveau antérieur. Certaines . Précisez la topographie des fibres pour la perception douloureuse et . Quelles sont les limites du bulbe rachidien par rapport à la moelle épinière et au.

ANATOMIE DESCRIPTIVE ET FONCTIONNELLE DE LA TÊTE POLYCOPIE . deux parties : . le crâne, qui contient l'encéphale, le tronc cérébral et le cervelet, .. la fosse crânienne antérieure est occupée par les lobes frontaux du cerveau ... par rapport au reste du crâne, . les fractures du squelette crânio-facial sont.

5 oct. 2005 . Le crâne, le massif facial et l'os hyoïde constituent le squelette de la tête . neuro-sensoriels et du cerveau, par rapport aux structures squelettiques de soutien (base . L'autre est ostéo-membraneux, de topographie superficielle, et forme le squelette .. correspondent aux empreintes des gyris cérébraux.

cardiaque interne. • Pour les plaies cranio-cérébrales avec effet de masse la craniectomie décompressive . Elle retrouvait une topographie lésionnelle différente pour . États-Unis, ce rapport est inversé allant de 2 plaies par arme à feu pour une plaie par arme . l'énergie déployée et aux éléments anatomiques intéressés.

sein de l'Institut d'Anatomie normale de la faculté de . descriptive et topographique, voire mythique, a du .. sommet du crâne (ou vertex) sur un sujet en position . rapport à l'axe sagittal médian. . Supérieur a la même signification que crânial sur un sujet debout .. crânienne, c'est-à-dire le cerveau, le tronc cérébral et le.

parallèles au palais osseux depuis la base du crane jusqu'à l'os hyoïde. . afin de préciser l'étendue des zones d'ostéolyse cranio-faciales. . sensibilité, 86%, et surtout sa spécificité de 100% pour le staging ganglionnaire par rapport à .. entre chirurgie, radiothérapie ou leur association dépend du site anatomique de la.

traumatisme crânio-cérébral et syndrome frontal. Table des Matières. 1. ... une pathologie

cérébrale ; 2. de rechercher les bases anatomiques de ces troubles ;

7 nov. 2012 . 1.1 L'épilepsie : bases anatomiques et fonctionnelles . . . du cerveau) pharmaco-résistantes, ce qui nécessite une localisation précise . Elle consiste à mesurer l'activité électrique cérébrale au moyen d'électrodes. . Le principe est d'effectuer des comparaisons par rapport à un ... du crâne notamment).

La topographie cranio-cérébrale captive de plus en plus l'esprit du monde médical. ... 23-. FIG. 1. — Rapports du crâne et du cerveau d'après HEFTLER.

TRAUMATISME CRANIO-ENCEPHALIQUE 2015/2016. Page. 1. Sommaire . 4- Rappel anatomique la mise en évidence de l'hémorragie (hyperdense par rapport au parenchyme),. • définir sa . cerveau) et la voûte crânienne (table interne de l'os du crâne). .. topographie et de la sévérité de la lésion cérébrale focale.

Les traumatismes crânio-encéphaliques représentent un événement de 30 milli- . communs aux lésions médullaires, et aux accidents vasculaires cérébraux a .. Le ballottement intra-crânien du cerveau va induire des lésions du cerveau lui- ... Variations des rapports anatomiques de l'artère méningée moyenne avec le.

o ▶ Connaître les signes cliniques et radiologiques (scanner cérébral) d'un . o – inspection et palpation du crâne à la recherche d'une déformation de la voûte . o – inspection des plaies de la face dont la topographie doit être notée sur .. trajet du trait de fracture par rapport à l'oreille interne, les fractures mandibulaires.

Broca, Paul (1824-1880), Sur La Topographie Crânio-Cérébrale, Ou Sur Les Rapports Anatomiques Du Crâne Et Du Cerveau Par Paul Broca,. [Edition De.

Find great deals for Sur La Topographie Cranio-Cerebrale, Ou Sur Les Rapports Anatomiques Du Crane Et Du Cerveau by Paul Broca (Paperback / softback,.

2 oct. 2015 . 147059909 : Recherches sur la synostose des os du crâne [Texte imprimé] ..

069334781 : Sur la topographie cranio-cérébrale ou sur les rapports anatomiques du crâne et du cerveau [Texte imprimé] / Par Paul Broca / Paris.

Sur la topographie crânio-cérébrale, ou Sur les rapports anatomiques du crâne et du cerveau / par Paul Broca,. -- 1876 -- livre.

tions corticales spécifiques pourraient se situer à la superficie du cerveau. . de la topographie crânio-cérébrale (les rapports anatomiques du crâne et du.

Quelques remarques et observations relatives aux fractures du crane . 1847), 12 pages - -

Durand-Fardel : De la congestion cérébrale dans ses rapports avec .. anatomique et physiologique du ramollissement aigu du cerveau ("cet article est .. novateur consacré au traumatisme cranio-cérébral et à ses complications.

L'anatomie fonctionnelle du crâne. . Le cerveau primitif. . Topographie crânio-cérébrale. .

Anatomie topographique du cou : limites, anatomie de surface et stratigraphie . Le tronc cérébral: situation, limites, morphologie générale, rapports,.

Recherches «le topographie cranio-cérébrale, détermina- tion des rapports du sillon . la conformation intérieure du cerveau; mais l'anatomie de l'écorce cérébrale était . à arriver à fixer très exacte- ment les rapports du crâne et du cerveau.

Les transports médicalisés et les scanners cérébraux ont beaucoup . En rapport avec la présence et le calibre significatif de l'artère méningée et de . Plus de 90% des cas présentent une fracture du crâne . . un traumatisé crânien peut présenter des lésions anatomiques sévères ... Traumatismes crânio-encéphaliques.

arrière par le plan de séparation de la base et de la voûte du crâne. . indispensable vu que l'anatomie cérébrale est interprétée à la lumière du . postérieures et latérales par rapport au quatrième ventricule. ... Le cervelet ou (petit cerveau) occupe la majeure partie de la FCP, .. IRM crânio-cérébrale et rachidiennes.

Pourquoi s'intéresser à l'anatomie et à la physiologie des Cétacés ? Leurs formidables . A. Le crâne : il a subi de nombreuses modifications par rapport aux autres .. En effet, certains muscles vont comprimer le melon cranio-caudalement et .. Les principales particularités sont l'irrigation cérébrale non fournie par l'artère.

Mots-clés : anatomie. anthropologie. crane. paleontologie. rayons x. . The main contributions of CT to cranial paleoanthropology are five-fold ... cutané-musculaires d'épaisseurs calculées, variables selon la topographie. . Les logiciels de « fusion 3D cerveau/IRM dans 3D crâne/scan RX » sont prometteurs (voir PL 11) .

RAPPEL ANATOMIQUE DE LA BASE DU CRÂNE; ✕ CLASSIFICATION . Les TBC sont rares par rapport à l'ensemble des tumeurs intracrâniennes. ▢ Les TBC sont .. Restes embryonnaires: chordomes; crânio-pharyngiomes; kystes dermoïdes . ✕ Structures de la fosse postérieure (tronc cérébral) pour les tumeurs du.

La sensibilité d'une simple séquence pondérée T2 par rapport à celle de la .. une fracture du crâne est rare, mais il est très souvent associé à des lésions cérébrales . son volume, sa topographie et l'importance de l'effet de masse dépendant de . veineux, mais moule en dedans la faux du cerveau et la tente du cervelet.

La pathologie des espaces péri-cérébraux est fréquente chez le petit enfant. . il faut tout d'abord faire un rappel anatomique, puis revoir les mécanismes . La pie-mère, fin lacis vasculaire très adhérent à la surface du cerveau ; . et la corticale de la voûte du crâne ; il est rarement concerné chez le nourrisson car la.

