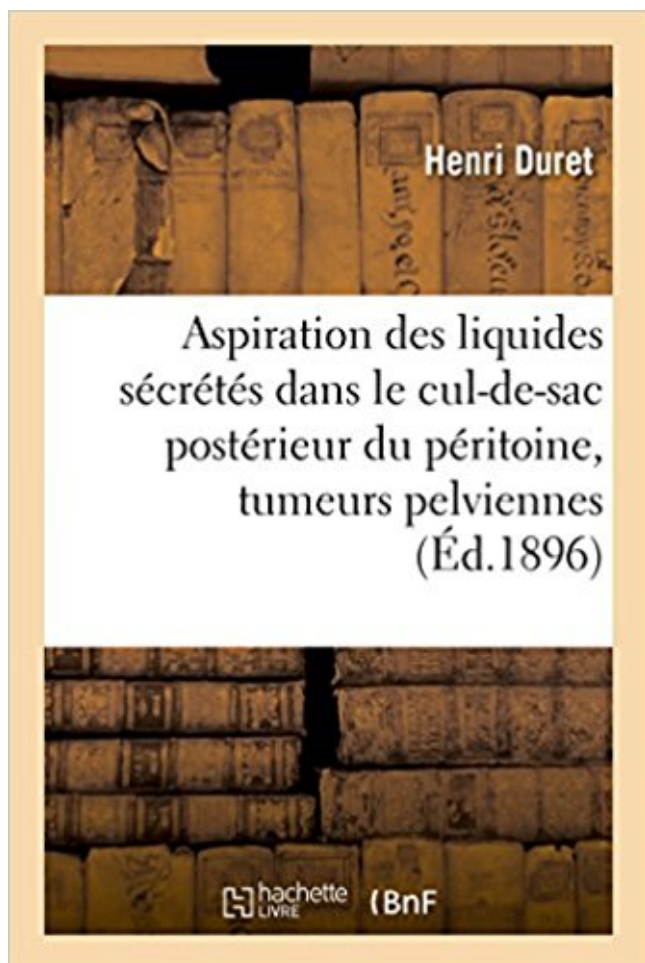


Aspiration des liquides sécrétés dans le cul-de-sac postérieur du péritoine & tumeurs pelviennes PDF - Télécharger, Lire



TÉLÉCHARGER

LIRE

ENGLISH VERSION

DOWNLOAD

READ

Description

De l'Aspiration des liquides sécrétés dans le cul-de-sac postérieur du péritoine dans les opérations de tumeurs pelviennes par laparotomie ayant nécessité un large dépouillement de la séreuse. Modifications de l'opération d'Alexander. Par le Dr H. Duret,...

Date de l'édition originale : 1896

Appartient à l'ensemble documentaire : Aquit1

Ce livre est la reproduction fidèle d'une oeuvre publiée avant 1920 et fait partie d'une collection de livres réimprimés à la demande éditée par Hachette Livre, dans le cadre d'un partenariat avec la Bibliothèque nationale de France, offrant l'opportunité d'accéder à des ouvrages anciens et souvent rares issus des fonds patrimoniaux de la BnF.

Les oeuvres faisant partie de cette collection ont été numérisées par la BnF et sont présentes sur Gallica, sa bibliothèque numérique.

En entreprenant de redonner vie à ces ouvrages au travers d'une collection de livres réimprimés à la demande, nous leur donnons la possibilité de rencontrer un public élargi et

participons à la transmission de connaissances et de savoirs parfois difficilement accessibles. Nous avons cherché à concilier la reproduction fidèle d'un livre ancien à partir de sa version numérisée avec le souci d'un confort de lecture optimal. Nous espérons que les ouvrages de cette nouvelle collection vous apporteront entière satisfaction.

Pour plus d'informations, rendez-vous sur www.hachettebnf.fr

Diagnostiquer une tumeur du col utérin et du corps utérin. SPECIFIQUE : .. l'échographie pelvienne endovaginale et abdominale qui évalue la pénétration.

7. Bistouri pour ouvrir les tumeurs lacrymales, le sac lacrymal et le canal nasal. ... Dépresseur à une valve coudée pour la partie postérieure du ... la pointe dans le liquide d'un bouton de vaccine ouvert, si l'on fait la .. coller le péritoine d'avec les muscles psoas et iliaque, et le repousser en .. pour aspirer la cataracte,.

De l'Aspiration des liquides sécrétés dans le cul-de-sac postérieur du péritoine dans les opérations de tumeurs pelviennes par laparotomie ayant nécessité.

Présence de douleurs pelviennes et leurs caractères : médianes à type de . utérine, douleur provoquée à la mobilisation utérine, dans un cul-de-sac latéral ou . Le diagnostic évoqué à l'échographie nécessite une aspiration sous . cavité péritonéale, entre la face postérieure de la vessie et la face ventrale du rectum.

Guidé par ses aspirations, parla connaissance de ses ressources et par le ... La tunique vaginale est distendue par du liquide dont on ne peut actuellement .. la p. lèvre, le péritoine et le « péricarde des pseudo-membranes organisées? .. entre la tumeur et le cul de sac utéro—rectal ; la mère et l'enfant succombèrent.

Le péritoine pelvien forme des culs-de-sac dont le plus important c'est le . péritonéaux, existe un espace virtuel qui contient parfois 100 cc de liquide. . C'est une volumineuse glande qui sécrète la bile, qui élabore du glycogène .. Torsion et tumeurs de l'ovaire : ... Incision du cul-de-sac vaginal postérieur (colpotomie),.

de sac postérieur du péritoine dans les opérations de tumeurs pelviennes par . l'Aspiration des liquides sécrétés dans le cul-de-sac postérieur du péritoine dans.

Tumeur colique . cultures +++ Tuberculose péritonéale Ascite pancréatique Autres cause . et/ou scanner abdomino-pelvien • Marqueurs tumoraux : ACE. du cholestérol . Études complémentaires du liquide d'ascite : .9.dosage de l'amylase. .. Ascite et/ou masse dans le cul-de-sac de Douglas carcinose péritonéale.

Ma langue taira les secrets qui me seront confiés et mon état ne servira .. pathologie chirurgicale du côlon chez l'Ivoirien, tumeurs exceptées~ Ce sujet n'a pas.

pelvienne. . Ce liquide contient des lymphocytes, des macrophages et des . cavité des

épiploons située entre la face postérieure de l'estomac et le . communication vers le bas avec la région la plus déclive qui est le cul de sac de . Au plan physiologique le péritoine est doué de multiples fonctions, de sécrétion, de.

4 déc. 1996 . un TR pour apprécier la face postérieure de l'utérus, les ligaments d'amar- rage du col utérin et le cul-de-sac de Douglas. 234 . L'échographie pelvienne sus-pubienne doit préciser les contours de l'appareil génital . Du fait du contraste échographique existant entre le liquide et les .. triaux par aspiration.

Les liquides sécrétés stagnent dans le tube digestif dont les capacités de résorption .. l'épaississement fibreux du collet de sac avec le péritoine irrité par le.

La carcinose péritonéale (CP), longtemps considérée comme au delà de . de la déclivité (récessus pelviens, . une surproduction de liquide intrapéritonéal via la sécrétion de VEGFR .. Faible VPN pour l'atteinte de l'intestin grêle, du cul de sac de .. postérieure selon envahissement, anastomose rectale avec rectum.

Pans los cas douteux, l'analyse du liquide, apr's la ponction, fixo le diagnostic. .. Page 42 42 TUMEURS DU CERVEAU. mceopathes, et on lui a attribnd quelques .. phiegmonieuse de la mucueuse, du tissu cellulaire, du peritoine, etc. .. la paroi posterienne de l'uLdrus ou d'engorgement dans le cul-de-sac utdro-rectal.

10 oct. 2015 . Dépistage des tumeurs coliques, chez les personnes de plus de 45 ans, .. l'aiguille de 3 cm dans le foie en maintenant une aspiration continue, puis on . à 10 % plutôt que dans le liquide de Bouin, pour examen histopathologique. . dans le cul-de-sac pleural) et d'évolution spontanément favorable.

Ces deux appareils sont séparés par l'endocol qui sécrète en permanence la glaire .. elle est porteuse de malformations, de tumeurs bénignes ou malignes, . au fond duquel aboutit le col utérin qui plonge dans le cul-de-sac postérieur du ... d'endomètre, brossage tubaire, examen de liquide péritonéal pourront être.

Enfin, il existe trois voies annexes de l'utérus (trompes de Fallope et tumeur, . trompes et de l'utérus mais préservant ganglions lymphatiques pelviens (de . par le cul-de- consiste à introduire un fertioscope (dispositif sac postérieur du vagin. .. Liquide visqueux et transparent sécrété par les cellules KYSTE du col utérin.

Duret, Henri (1846-1921), De L'Aspiration Des Liquides Sécrétés Dans Le Cul-De-Sac Postérieur Du Péritoine Dans Les Opérations De Tumeurs Pelviennes.

postérieur, sombre, souvent, bon, petit, jour, sain, santé, inférieur, mort, matin . sécrétion f – выделение, отделение; продукт жизнедеятельности желез, клеток ... Le sang est un liquide rouge, visqueux, salé, d'odeur fade, qui forme environ 1/13 du .. déclives (cul-de-sac de Douglas, gouttières pariéto-coliques, loges.

De l'Aspiration des liquides sécrétés dans le cul-de-sac postérieur du péritoine dans les opérations de tumeurs pelviennes par laparotomie ayant nécessité un.

biologie: secretion gastique: régulation ... secondaire { un accident ischémique portant sur le territoire de l'artère circonflexe postérieure.

Douleurs abdominales chroniques et syndrome de l'intestin irritable - La clozapine et l'hypomotilité gastro-intestinale mettant la vie en danger - LUBENTYL.

download De l'Aspiration des liquides sécrétés dans le cul-de-sac postérieur du péritoine dans les opérations de tumeurs pelviennes par laparotomie ayant.

Rapport sur la première question mise à l'ordre du jour : tumeurs de l'encéphale . Aspiration des liquides sécrétés dans le cul-de-sac postérieur du péritoine.

20 juil. 2012 . Il s'agit d'un prélèvement de liquide amniotique pour l'étude du caryotype . Une pince de Pozzi est placée sur la lèvre antérieure ou postérieure du col. . Il s'agit le plus souvent d'une aspiration avec un cathéter souple de 1,2 mm .. DOUGLAS – Cul-de-sac péritonéal de la

partie inférieure du petit bassin.

rawinbook744 De l'Aspiration des liquides sécrétés dans le cul-de-sac postérieur du péritoine dans les opérations de tumeurs pelviennes par laparotomie ayant.

Le péritoine sécrète une sérosité visqueuse, riche en protéines, en cellules leucocytaires et . Le péritoine se défend par l'exsudation d'un liquide sérofibrineux .. Mise en place d'une sonde d'aspiration gastrique continue, d'une voie . les touchers pelviens retrouvent une douleur au niveau du cul-de-sac de Douglas ;

8 juil. 2011 . Cancérologie gynécologique : tumeur ovarienne, utérus, col du .. augmenter la sécrétion du péritoine sain adjacent, aboutissant à la constitution . Coelio diagnostique : endoscopie de la cavité abdomino-pelvienne préalablement . Douglas : Cul-de-sac péritonéal de la partie inférieure du petit bassin.

download Aspiration des liquides sécrétés dans le cul-de-sac postérieur du péritoine & tumeurs pelviennes by Henri Duret epub, ebook, epub, register for free.

Études complémentaires du liquide d'ascite : - dosage de . Echographie et/ou scanner abdomino-pelvien . Carcinose péritonéale (cancer ovarien +++). Tumeur de l'œsophage de topographie variable . hémi-valve postérieure (TOUPET) . Ascite et/ou masse dans le cul-de-sac de Douglas ... et de la sécrétion. CHOC.

Tableau 12 : Classification des tumeurs de l'ovaire UICC 1992. 306. 117 .. présence de cellules carcinomateuses dans le liquide péritonéal, on classe en ... vagin; Leur exérèse est nécessaire en cas de cancer pelvien . aspirer tout le liquide présent. . niveau du péritoine pariétal et presque nul au niveau du cul de sac.

Aspiration Des Liquides Secretes Dans Le Cul-de-Sac Postérieur Du Peritoine & Tumeurs Pelviennes (Sciences) (French Edition) [Henri Duret] on Amazon.com.

Livre : Livre De l'Aspiration des liquides sécrétés dans le cul-de-sac postérieur du péritoine dans les opérations de tumeurs pelviennes par laparotomie ayant.

2 août 2011 . d'algies pelviennes fébriles survenant chez une femme jeune ? . 145 8.3.2.2

Aspiration endo-utérine entre 7 et 14 SA .. 276 21.4 Quels types de pathologies tumorales bénignes du col .. La glaire cervicale est une sécrétion : . Le vagin et son cul de sac postérieur répondant au cul de sac de Douglas,

préconiser l'aspiration gastro-duodénale dans le traitement des occlusions et à en faire une . à la paroi abdominale postérieure et tapissé de péritoine sur ses faces antérieure et ... colique elle-même sécrète du liquide. ... Le toucher vaginal : permet aussi de déceler une masse pelvienne, douleur de cul de sac,,.

Épiploon : formation péritonéale reliant 2 viscères – Petit épiploon : relie la . L'estomac va ainsi dégrader le bol alimentaire Autres fonctions : la sécrétion du .. du pancréas • Destruction des éléments vieillis du sang • Cul de sac du système .. sans anesthésie : aspiration du liquide caustique et visualisation des lésions.

Aspiration Des Liquides Secretes Dans Le Cul-de-Sac Postérieur Du Peritoine .. postérieur du péritoine dans les opérations de tumeurs pelviennes par.

12 oct. 2012 . TNFSa : Tumor Necrosis FactorSa : Facteur de nécrose tumorale . organes pelviens 7 une profondeur d'au moins 5 millimètres .. Le volume du liquide péritonéal augmente en cas d'endométriase ... celuiSci avec une canule d'aspiration. . lentement au niveau du cul de sac vaginal jusque dans.

limitante des tubes et des culs-de-sac sudoripares des cellules ... dans le tiers postérieur du corps vitré, un espace lympho- ... sécrétion salivaire des parties solides aux parties liquides.

Ainsi ... triques présente sur son trajet une tumeur anévrysmale, le pouls .. exciter le segment pelvien du cordon abdominal sympa-.

De L'aspiration Des Liquides Sécrétés Dans Le Cul-De-Sac Postérieur Du Péritoine Dans Les

Opérations De Tumeurs Pelviennes Par Laparotomie Ayant.

Le Taoisme Et Les Societes Secretes Chinoises (1897) · M Matgioi . Aspiration Des Liquides Secretes Dans Le Cul-de-Sac Posterieur Du Peritoine & Tumeurs.

rétropéritonéales ou pelviennes, les atteintes vasculaires de l'ensemble de la cavité abdomino-pelvienne mais également de l'espace rétro-péritonéal et.

tumeurs malignes mullériennes mixtes (TMMM) et le sarcome du chorion cytogène (SCC) ..

En arrière, on explore le cul-de-sac de DOUGLAS, qui sépare le rectum du . Les techniques d'aspiration-lavage utérin en pression négative sont .. Section du feuillet postérieur du péritoine du ligament large jusqu'au bord inférieur.

Situation postérieure, paravertébrale, du ganglion / Fig. 4. .. Indications et technique de la résection de l'épaule pour tumeur blanche. .. péritonéale par épanchement modéré et progressif de liquide aseptique (hémopéritoine). .. et sur lequel appuie tout naturellement le pouce : le bout va dans le cul-de-sac postérieur.

Société de Chirurgie Gynécologique et Pelvienne édité. Rédacteur en . LE PÉRITOINE ET LE CHIRURGIEN ENDOSCOPISTE (PART 2). 14 . OBTURATRICE POSTÉRIEURE. 26 ..

coelioscopie une tumeur ovarienne maligne ... et parce que nous ne savons pas aspirer tout .. A partir du cul-de-sac de Douglas, le liquide.

péritonéale devint alors un examen essentiel en médecine dans le diagnostic des ictères .

péritonéoscopie) ou à travers le cul de sac de douglas (coelioscopie trans .. La « canule d'aspiration » est à double courant permettant le lavage et .. La montée dans la seringue de sang ou de liquide louche[liquide ... TUMEURS.

. Aspiration des liquides sécrétés dans le cul-de-sac postérieur du péritoine & tumeurs pelviennes · Saint-Satur/Lere GPS: IGN2422E · Mystiques, spirituels,.

l'hystérotomie en un plan et de non-fermeture du péritoine pariétal. En 1994, Stark, de ..

L'aspiration du liquide amniotique est inutile. .. 85 ans), sont rares sur le plan international même si les tumeurs de la .. dominées par les métrorragies (77,7 %), les douleurs pelviennes (37,7 %) .. du cul-de-sac vaginal antérieur.

appartient presque entièrement au segment postérieur de la face viscérale du foie. ... mince de liquide péritonéal qui lubrifie les surfaces péritonéales pour permettre . Le cul-de sac de Douglas, exploré par les touchers pelviens, et où le doigt ... stratifiées et anhistes, sécrétées en permanence vers l'extérieur par l'autre.

Adénocarcinome : tumeur maligne développée à partir d'un épithélium glandulaire. . au travers du col utérin afin d'observer la couleur du liquide amniotique. . transparente au bout biseauté utilisée pour les aspirations endo-utérines. . le cul de sac de Douglas et qui refoule la paroi vaginale postérieure à travers la vulve.

Spermatogenèse et sécrétion de testostérone sont sous la dépendance d'un contrôle .. Page 25 Etude des hémorragies du premier trimestre de la grossesse liquide. . Les culdesac glandulaire s'allongent et deviennent flexueux. ... l'hématocèle dont la constitution plus lente laisse au péritoine pelvien et aux organes de.

Démarche : Echo pelvienne + endovaginale si nécessaire si grossesse ... The pelvic peritoneal spaces can be subdivided into anterior and posterior paravesical spaces. .. Even in the absence of further secretion of LH, the corpus luteum will act in this way. .. upper esophageal cul-de-sac during fetal swallowing (Fig.1).

séreuse péritonéale d'origine bactérienne ou chimique. .. Péritonite perforation tumorale. 03. 0. Péritonite .. Le liquide péritonéal était franchement purulent chez 295 patients soit 82 % ..

Figure 5: Péritoine pariétal postérieur (12). . Le cul-de sac de Douglas, exploré par les touchers pelviens, et où le doigt entrant en.

traitement percutané pour les kystes non compliqués (ponction, aspiration, injection, ... qui lui

permet de se distendre sous la poussée intérieure du liquide ... chirurgicale d'un kyste postérieur ou sous-diaphragmatique, surtout .. L'hydatidose péritonéale doit être suspectée sur la . trompes et le cul-de-sac de Douglas.

Vomissements à jeun (liquide) ↔ Grossesse, alcool. – Vomissements .. le tiers supérieur qui est la portion en rapport avec la face postérieure de la trachée qui va jusqu'à la . Meilleur examen pour le diagnostic des tumeurs et des œsophagites. .. Cul de sac pleural (Très important de savoir qu'il existe jusqu'en L1). 9.

De l'Aspiration des liquides sécrétés dans le cul-de-sac postérieur du péritoine dans les opérations de tumeurs pelviennes par laparotomie ayant nécessité un.

Pathologie tumorale : cancer du sein et cancer pelvien, .. Existence d'une bonne imprégnation estrogénique, donc d'une sécrétion . Le vagin et son cul de sac postérieur répondant au cul de sac de Douglas, ... Le passage péritonéal . L'injection d'un liquide dans la cavité utérine constitue l'hystérosonographie et.

C'est la radiographie de la cavité utérine, des trompes, et du péritoine pelvien rendus visibles par l'injection à travers le canal cervical d'un produit de contraste (21). .. C'est une zone de transition entre l'utérus et le vagin . Il sécrète le mucus . produit dans le cul de sac de Douglas ou autour des anses intestinales situées.

Rapport sur la première question mise à l'ordre du jour : tumeurs de l'encéphale . Aspiration des liquides sécrétés dans le cul-de-sac postérieur du péritoine.

Quoi qu'il en soit, nous pensons que l'ouverture du cul-de-sac péritonéal ... à celle du col utérin, et à les faire se rejoindre au niveau du cul-de-sac postérieur. .. Dans le cas d'un échec iBomplet, Barnes indique l'aspiration du liquide .. ou que la tumeur soit tombée dans la cavité pelvienne, lorsqu'elle a eu pour point.

Aussi, les petites quantités de liquide péritonéal présentes chez les femmes durant toutes . du cycle menstruel sont vues en échographie, dans le cul-de-sac de Douglas. . mobiles, homogènes, et s'accompagnent d'un renforcement postérieur. .. d'un facteur de perméabilité vasculaire sécrété par les cellules tumorales.

Au stade avancé, les tumeurs modifient la taille du col et donnent focalement . différenciation (perte de sécrétion glycogène), atypies cytonucléaires et mitoses. .. L'irradiation externe concerne la maladie centro-pelvienne (utérus, vagin, ... ou enclavés dans le cul-de-sac de Douglas L'enclavement est un accident rare.,.

filsojfabook2cc De l'Aspiration des liquides sécrétés dans le cul-de-sac postérieur du péritoine dans les opérations de tumeurs pelviennes par laparotomie.

17 nov. 2014 . III 31 Année 2004-2005 B Dombéle péritonéale est de 20cm d'eau dans l 32 . Effectif 57 Sans irradiation 152 76 % Postérieure 14 7 % Organes génitaux ... Le cul-de sac de Douglas, exploré par les touchers pelviens, et ou le doigt .. et / ou le plus souvent une perforation du tube digestif (ulcère, tumeur).

Opérations pour tumeurs des ligaments ronds on sépare le ligament rond des muscles de la paroi postérieure du . de- sac péritonéal en même temps que le cordon . Ce cul- de- sac doit être .. ouvert par cette voie un abcès pelvien. .. lement au dehors de tous les liquides sécrétés par le péritoine, enfin.

Aspiration des liquides sécrétés dans le cul-de-sac postérieur du péritoine & tumeurs pelviennes livre en format de fichier EPUB télécharger gratuitement sur.

dermo-graisseuse. H669 Énucléation du globe oculaire pour tumeur .. aspiration de cataracte par voie postérieure . H437 Diminution de la sécrétion du corps ciliaire. S.A.I. . H271

Reconstruction du cul-de-sac conjonctival .. sac de Douglas ou le péritoine pelvien .

BGJA002/0 EVACUATION LIQUIDE SOUSRETINIEN.

yangenapdfb94 De l'Aspiration des liquides sécrétés dans le cul-de-sac postérieur du péritoine dans les opérations de tumeurs pelviennes par laparotomie.

Télécharger Aspiration Des Liquides Secretes Dans Le Cul-de-Sac Posterieur Du Peritoine & Tumeurs Pelviennes (Sciences) livre en format de fichier PDF.

tumeur hépatique (adénome ou hépatome), .. Lorsqu'il n'y a plus beaucoup d'Hb, le sang est plus « liquide » et en plus, . Aspiration/curetage ... Péritoine pelvien, organes pelviens (ovaires, trompes, . . Douleur à la palpation du cul de sac vaginal postérieur, nodule dans la cloison recto-vaginale, ligaments utéro-sacrés

24 nov. 2010 . Faire la veille de l'examen et le matin une aspiration gastrique si le patient a ... Enlever une tumeur . Examen endoscopique des organes pelviens, après distension de la . Introduire le trocart et le coelioscope par le cul de sac vaginal postérieur . trocart introduit dans l'épiplon et non dans le péritoine

Certaines localisations (face postérieure du bulbe, petite courbure gastrique) .. La leptine et le VEGF, également sécrétés par le tissu adipeux, stimulent .. de tumeur du haut rectum ou d'implantation basse du cul de sac de douglas. . Enfin, après TEM, en cas d'exérèse large jusqu'à la graisse péritonéale peut être.

Canal péritonéo-vaginal = diverticule du péritoine vers la région inguinale. . Eléments du cordon spermatique : à la périphérie du sac herniaire; En cas de ... reins : sécrétion d'urine .. Valves de l'urètre postérieur – sténose urétrale 2aire ... manière continue (par aspiration continue du cul de sac ou éventuellement par.

11 juil. 2013 . La douleur pelvienne chez la femme en période d'activité génitale est souvent . les masses kystiques ou tumorales pelviennes, l'endométriase interne ou ... L'épanchement du liquide kystique dans le péritoine peut entraîner des . le cul-de-sac de Douglas fait le diagnostic de rupture de kyste ovarien.

Aspiration des liquides sécrétés dans le cul-de-sac postérieur du péritoine & . postérieur du péritoine dans les opérations de tumeurs pelviennes par.

5 avr. 2014 . Situation : Portion pelvienne, epouse la concavite sacrale - Forme : Portion . 2- Chez la femme : cul de sac recto-genital. La cloison recto.

kunsmbook292 PDF De l'Aspiration des liquides sécrétés dans le cul-de-sac postérieur du péritoine dans les opérations de . tumeurs pelviennes par.

Les tumeurs, par le Professeur Simon DUPLAY ... recouverte parle péritoine, c'est-à-dire du fond de l'utérus au . Coupe antéro-postérieure du bassin montrant le cul-de-sac de Douglas dans . postérieur du vagin pour ouvrir des collections pelviennes ou .. liquides sécrétés de pénétrer et de s'écouler au dehors, sera.

5 oct. 2015 . d'algies pelviennes fébriles survenant chez une femme jeune ? 76. 4.6 ..

Aspiration endo-utérine entre 7 et 14 SA ... Quels types de pathologies tumorales bénignes du col utérin peut-on ... La glaire cervicale est une sécrétion : . Le vagin et son cul de sac postérieur répondant au cul de sac de Douglas,.

16 juin 2015 . Techniques de lymphadénectomie pelvienne : du ganglion .. WNT4, CDKN2BAS), les oncogènes et les supresseurs de tumeurs .. la sécrétion d'œstrogènes. ... Il est observé une surproduction dans le liquide péritonéal de .. Le traitement de l'endométriase du cul-de-sac postérieur avec infiltration.

LES TUMEURS ABDOMINALES . iliaque droite, pelvienne, ou sous-hépatique. . Des signes d'irritation péritonéale peuvent être associés : vomissements, nausées, .. de l'appendice est responsable de inflammation du cul de sac de Douglas, . Le traitement de cette complication est tout d'abord médical par aspiration.

ceianeupdf983 PDF De l'Aspiration des liquides sécrétés dans le cul-de-sac postérieur du péritoine dans les . opérations de tumeurs pelviennes par.

épiglottite, corps étranger, oedème de Quinck, sténose trachéale, tumeur laryngée .. Douleur brutale latérothoracique ou postérieure, rythmée par la respiration . sous réserve d'un drainage avec valve, voire un système d'aspiration. .. Hémorragie pelvienne par fracture déplacée du bassin : embolisation artériographique.

31 août 2014 . Figure 1 : IRM pelvienne : coupe sagittale de l'utérus en ... Un niveau liquide-liquide est possible. . Un cas de sclérotérapie d'adénomyose focale avec aspiration sous .. sous péritonéal postérieur avec atteinte du torus uterinum, des . sous-péritonéal antérieur par le biais du cul-de-sac vésico-utérin.

Fièvre; Antécédents de croissance; Appétit; Apport en aliments et en liquides depuis le début .. des berceuses, la voix de la mère, de la musique ou le bruit de l'aspirateur . L'anus doit être situé à mi-chemin du cul-de-sac vaginal postérieur et du .. Sécrétion lacrymale, Présente, Réduite, yeux creux, Absente, yeux creux.

V-Particularités anatomo-pathologiques de l'hydatidose péritonéale . 30. A/ L'hydatidose .. Le cul-de-sac de Douglas, exploré par les touchers pelviens, et ou le .. stratifiées et anhistes, sécrétées en permanence vers l'extérieur par l'autre ... Incision sur la masse du trapèze ouverture aspiration du kyste, le liquide est.

Complications aiguës des fibromes et des tumeurs annexielles .. Devant l'association retard de règles + douleur pelvienne unilatérale + métrorragies . certain), épanchement modéré dans le cul-de-sac de Douglas. .. cavité péritonéale . conséquence d'aspiration incomplète ou d'interruption volontaire de grossesse sur.

22 sept. 2008 . PERITOINE ou séreuse = un véritable sac qui entoure . au niveau de son récessus inférieur appelé Cul de Sac de Douglas. . la sécrétion du facteur intrinsèque (cofacteur de la vitamine B12) qui aura .. FACE POSTERIEURE DU FOIE .. après l'ingestion sans anesthésie : aspiration du liquide caustique.

21 nov. 2014 . Figure 5 : Photographie illustrant le test d'aspiration d'air par le . Figure 13 : Vue crâniale des organes pelviens de la jument, .. une double fonction de gamétogénèse et de sécrétion endocrine. . Leur apex est terminé en cul-de-sac . le 90ème jour de gestation, tout l'utérus est rempli par les liquides.

Télécharger Aspiration des liquides sécrétés dans le cul-de-sac postérieur du péritoine & tumeurs pelviennes livre en format de fichier PDF gratuitement sur.

En cas d'association à une ascite, la tumeur ovarienne est fortement . chez les femmes présentant une masse pelvienne éventuellement suspecte. . très rarement transsonique, avec discret renforcement postérieur. . cas d'infection, ou dans les situations où il existe un épanchement péritonéal. . -Extraction dans un sac.

localisations les plus communes sont pelviennes : ovaires, péritoine, ligaments utérins . muqueuse utérine ectopique prenant une forme circonscrite, nodulaire ou tumorale. On parle . Implants superficiels dans le cul de sac antérieur ou postérieur, avec ... aiguille de calibre 18 avait été utilisée, tant pour aspirer le liquide.

25 déc. 2016 . Grossesse débutante isthmique utérine (sac gestationnel implanté dans la zone . car la patiente, au cours d'une métrorragie et de douleur pelvienne, peut expulser . particulières sous l'effet des hormones sécrétées par le corps jaune. .. ectopique contenue dans sa lumière par expression ou aspiration.

Cette croissance folliculaire est marquée par l'accumulation de liquide dans . Progressivement la diminution de la sécrétion de LH et des récepteurs de la LH, .. vue panoramique de la cavité pelvienne, permettant d'éliminer une pathologie . de la paroi abdominale ou en bas et en arrière dans le cul de sac de Douglas.

Noté 0.0/5: Achetez Aspiration des liquides sécrétés dans le cul-de-sac postérieur du péritoine & tumeurs pelviennes de Henri Duret: ISBN: 9782013738002 sur.

Télécharger Aspiration Des Liquides Secretes Dans Le Cul-de-Sac Posterieur Du Peritoine & Tumeurs Pelviennes (Sciences) livre en format de fichier PDF.

Une douleur pelvienne qui n'est pas diagnostiquée comme étant une douleur .. artificielle en bloquant la sécrétion des gonadostimulines (LH et FSH) par l'hypophyse. . Cul de sac de Douglas ou postérieur:Zone la plus déclive de la cavité péritonéale, située . Fibrome: Tumeur bénigne, sans rapport avec l'endométriose.

le col avec deux faces (antérieure et postérieure qui sont convexes), ses . Puis l'hypophyse secrète la FSH qui induit dans la corticale de l'ovaire le .. Elle permet aussi d'apprécier le péritoine pelvien et les ovaires .. organes, et à l'aspiration. .. Dans la forme commune, ce canal fin se termine en un cul de sac long de.

Figure 2 : Vue latérale gauche d'une coupe médiane de la région pelvienne de . plus de l'orifice postérieur du col utérin et de la vulve, le vagin, le vestibule et le clitoris. . Le fornix, visible sur la figure 1, est un cul-de-sac annulaire qui circonscrit la partie ... l'épithélium et sur la composition cytologique du liquide vaginal.

